

UNIVERSIDADE FEDERAL DE UBERLÂNDIA
FACULDADE DE MEDICINA VETERINÁRIA
PROGRAMA DE PÓS-GRADUAÇÃO EM CIÊNCIAS VETERINÁRIAS

**ANATOMIA ÓSSEA, MUSCULAR E CONSIDERAÇÕES
ADAPTATIVAS DO MEMBRO TORÁCICO DE *Tapirus*
terrestris (PERISSODACTYLA, TAPIRIDAE)**

Saulo Gonçalves Pereira

Biólogo

UBERLÂNDIA – MINAS GERAIS - BRASIL

2013

UNIVERSIDADE FEDERAL DE UBERLÂNDIA
FACULDADE DE MEDICINA VETERINÁRIA PROGRAMA DE PÓS-GRADUAÇÃO EM CIÊNCIAS VETERINÁRIAS

ANATOMIA ÓSSEA, MUSCULAR E CONSIDERAÇÕES ADAPTATIVAS DO MEMBRO TORÁCICO DE *Tapirus terrestris* (PERISSODACTYLA, TAPIRIDAE)

Saulo Gonçalves Pereira

Orientador: Prof. Dr. André Luiz Quagliatto Santos

Dissertação apresentada à Faculdade de Medicina Veterinária - UFU, como parte das exigências para a obtenção do título de Mestre em Ciências Veterinárias (Saúde Animal).

UBERLÂNDIA – MINAS GERAIS - BRASIL

Novembro de 2013

Dados Internacionais de Catalogação na Publicação (CIP)

Sistema de Bibliotecas da UFU, MG, Brasil.

P436a Pereira, Saulo Gonçalves, 1983-
2013 Anatomia óssea, muscular e considerações adaptativas do membro
 torácico de *Tapirus Terrestris* (Perissodactyla, Tapiridae) / Saulo
 Gonçalves Pereira. – 2013.
 79 f. : il.

Orientador: André Luiz Quagliatto Santos.
Dissertação (mestrado) - Universidade Federal de Uberlândia, Pro-
grama de Pós-Graduação em Ciências Veterinárias.
Inclui bibliografia.

1. Veterinária - Teses. 2. Tórax - Anatomia - Teses. 3. Sistema mus-
culosquelético - Teses. I. Santos, André Luiz Quagliatto. II. Universida-
de Federal de Uberlândia. Programa de Pós-Graduação em Ciências
Veterinárias. III. Título.

CDU: 619

DADOS CURRICULARES DO AUTOR

Saulo Gonçalves Pereira, filho de Lásaro Gonçalves Vieira e Maria Abadia Pereira Gonçalves, nasceu em Patos de Minas - Minas Gerais, em 29 de Julho de 1983. Cursou o ensino Fundamental e Médio no Colégio Tiradentes da Polícia Militar de Minas Gerais. Em 10 Janeiro de 2007 graduou-se em Licenciatura em Ciências Biológicas pelo Centro Universitário de Patos de Minas (UNIPAM), e em 09 de Janeiro de 2008 graduou-se como Bacharel em Ciências Biológicas pelo UNIPAM, durante a graduação foi estagiário dos laboratórios da instituição e foi integrante dos grupos de pesquisa em Ecologia, além de integrante do Diretório Acadêmico do UNIPAM. No ano de 2010 concluiu a pós-graduação em Didática e Docência do Ensino Superior pela Faculdade Patos de Minas (FPM). Trabalha como biólogo desenvolvendo atividades como: monitoramento de fauna, flora e limnologia, desempenha também a atividade de professor da rede pública, no ensino técnico e superior. Em março de 2012, ingressou no programa de Pós-graduação em Ciências Veterinárias na área de Saúde Animal – Morfologia, na Universidade Federal de Uberlândia – MG sob a orientação do Prof. Dr. André Luiz Quagliatto Santos e também passou a ser integrante pesquisador do Laboratório de Ensino e Pesquisa em Animais Silvestres (LAPAS).

*“[...] Cada um de nós compõe
A sua própria história
E cada ser em si
Carrega o dom de ser capaz
De ser feliz.”*

Almir Sater e Renato Teixeira

Dedico a Deus por estar tão presente, por segurar minha mão mesmo em minhas inconstâncias [...] “quero, sem medo entregar meus projetos deixar-me guiar nos caminhos que Deus desejou pra mim e ali estar. Vou perseguir tudo aquilo que Deus já escolheu pra mim! Vou persistir e, mesmo nas marcas daquela dor do que ficou, vou me lembrar e realizar o sonho mais lindo que Deus sonhou [...]” (Pe. Fabio de Melo)

Dedico, especialmente, aos meus pais, que embora humildes, são grandes, imensos em sua fé e compaixão. Pelos seus exemplos de como alcançar os objetivos com esforço, porém, no tempo de Deus.

AGRADECIMENTOS

Meus mais sinceros agradecimentos:

Primeiramente a Deus e a Maria Santíssima.

Ao mestre (mesmo sendo Doutor) professor Dr. André Luiz Quagliatto Santos, que com sua generosidade nos acolheu sem distinção, e fez mais que orientar apresentou o quão é importante ser ético, correto perante a pesquisa. Ao programa de Mestrado em Ciências Veterinárias, aos seus funcionários e professores.

A meus pais Lásaro e M^a Abadia, aos meus irmãos: Ricardo e Rodrigo, às minhas sobrinhas: Laura, Júlia, Ana Beatriz, ao sobrinho Miguel, as minhas cunhadas e demais familiares.

Aos professores e orientadores da Graduação, pela sua postura e incentivo, em especial às professoras: Celine Melo e Juliana Gonzaga que nesta etapa estiveram presentes com suas orientações e auxílio na leitura dos dados.

À colega, amiga (irmã de coração) Daniela Cristina que SEMPRE esteve presente, que compartilhou comigo esta e outras etapas, pela paciência, companheirismo (paciência de novo) e generosidade. Deu certo!

Ao apoio e amizade dos amigos Rogério, Caio, Priscilla e Kelly... pela ajuda fundamental, amizade e inúmeras risadas!

Ao apoio das pesquisadoras Patrícia Medici e Elizete Holanda pelo material e auxílio disponibilizado!

Aos colegas do Laboratório de Ensino e Pesquisa em Animais Silvestres (LAPAS), em especial ao Sr. Vicente (em nome de todos os funcionários), à Lucélia pela ajuda sempre sincera e pontual. À Liliane, Lorena, Matheus, Jéssica...

Aos amigos que sempre estiveram presentes: Eduardo, Érica, Nayara, Valdino, Thiago, Marina, Ivânia e Prof. Rogério, a quem agradeço em nome de todos meus amigos, (sintam-se todos abraçados, graças a Deus vocês são muitos...) obrigado pelo apoio e paciência!

Ao apoio profissional da Água e terra, Escola Advice, Dmoro, ao Colégio Tiradentes e à Faculdade Patos de Minas (a quem agradeço na pessoa do Fredston) pelo apoio irrestrito.

A todos os meus alunos!

Por fim, agradeço à singela e anônima senhora, que certo dia encontrei no ônibus. Ela tão humildemente, me vendo cansado e desmotivado disse: - “Não há sonho que entre em nossa cabeça que não tenha sido Deus quem colocou! Já que está ai na sua “cachola” entenda-se com o “chefe” que tudo vai dar certo! Após uma rápida, ou demorada, reflexão, antes que eu soubesse seu nome, sua origem ou alguma coisa, ela saltou do ônibus!

Conselho fundamental... Agradecido!

Enfim, a todos que fizeram parte deste processo!

Obrigado!

“Não há no mundo exagero mais belo que a gratidão”.
Jean de la Bruyere

SUMÁRIO

CAPÍTULO 1 – CONSIDERAÇÕES GERAIS.....	12
CAPÍTULO 2 – ANATOMIA ÓSSEA E MUSCULAR DO CÍNGULO ESCAPULAR E BRAÇO DA ANTA <i>Tapirus terrestris</i> (PERISSODACTYLA: TAPIRIDAE).....	25
CAPÍTULO 3 – ANATOMIA ÓSSEA E MUSCULAR DO ANTEBRAÇO E MÃO DA ANTA <i>Tapirus terrestris</i> (PERISSODACTYLA, TAPIRIDAE)	43
CAPÍTULO 4 – CONSIDERAÇÕES ADAPTATIVAS E MORFOLÓGICAS DOS OSSOS DO MEMBRO TORÁCICO DE ANTA <i>Tapirus terrestris</i> (PERISSODACTYLA, TAPIRIDAE).....	62
ANEXOS	76

LISTA DE TABELAS E FIGURAS

	Página
CAPÍTULO 1	12
Figura 1: Relações de parentesco e classificação de alguns animais da ordem Perissodactyla, uma das muitas ordens incluídas na classe dos mamíferos (Mammalia).....	13
Figura 2 – Figura ilustrativa de <i>T. terrestris</i>	15
CAPÍTULO 2	25
Figura 1 – Fotografia da escápula de <i>T. terrestris</i> . (Fonte: Acervo particular. Uberlândia, 2012). I: Vista lateral - (A) ângulo cranial; (B) espinha da escápula; (C) tuberosidade da escápula; (D) fossa supraespinhal; (E) fossa infraespinhal; (F) margem cranial; (G) margem caudal; (H) forame nutrício; (I) tuberosidade supraglenoidal; (J) cavidade glenóide; (K) ângulo caudal. II: Vista Medial - (A) ângulo caudal; (B) ângulo cranial; (C) margem caudal; (D) margem cranial; (E) colo da escápula; (F) cavidade glenóide; (G) tuberosidade supraglenoidal; (H) processo coracóide; (I) incisura na margem lateral distal; (J) fossa subescapular.....	30
Figura 2 – Fotografia do úmero de <i>T. terrestris</i> . (Fonte: Acervo particular. Uberlândia, 2012). Vista Caudal - (A) tuberosidade maior; (B) colo; (C) tuberosidade deltóidea; (D) tuberosidade para o músculo redondo menor (E) fossa do olecrano (F) cabeça do úmero. II: Vista Cranial - (A) capitúlo; (B) tróclea; (C) fossa radial; (D) epicôndilo medial; (E) epicôndilo lateral; (F) crista do epicôndilo lateral; (G) sulco para o músculo braquial; (H) tuberosidade deltóidea; (I) tuberosidade maior; (J) sulco intertuberal; (K) forame nutrício proximal; (L) tuberosidade menor; (M) tuberosidade para o músculo redondo maior; (N) forame nutrício distal.....	33
Figura 3 – Fotografia dos músculos do cingulo escapular e braço de <i>T. terrestris</i> , faces lateral e medial, respectivamente. (Fonte: Acervo particular. Uberlândia, 2013). Face Lateral - (A) m. subclávio; (B) m. supraespinhal; (C) m. infraespinhal; (D) m. deltóide; (E) m. redondo menor; (F) m. tríceps do braço cabeça lateral; (G) m. tríceps do braço cabeça longa; (H) m. braquial; (I) m. tensor da fásia do antebraço. II Face Medial - (A) m. subclávio; (B) m. supraespinhal; (C) m. subescapular; (D) m. redondo maior [parcialmente rebatido]; (E) m. articular do ombro; (F) m. coracobraquial; (G) m. bíceps do braço [parcialmente rebatido]; (H) m. tensor da fásia do antebraço [parcialmente rebatido]; (I) m. tríceps do braço cabeça medial; (J) m. braquial; (K). m. grande dorsal [parcialmente rebatido]; olécrano.★.....	33
Figura 4 – Fotografias dos pontos de fixação dos músculos do cingulo escapular e braço de <i>Tapirus terrestris</i> . Amarelo: ponto de inserção muscular. Azul: ponto de origem muscular. (Fonte: Acervo particular. Uberlândia, 2013). I: Vista lateral da escápula – (BBr) m. bíceps do braço; (Del) m. deltóide; (Ife) m. infraespinhal; (RMe) m. redondo menor; (Sbc) m. subclávio; (Spe) m. supraespinhal; (TBr-cl) músculo tríceps do braço cabeça longa. II: Vista medial da escápula – (AOm) m. articular do	

ombro; (Crb) m. coracobraquial; (RMa) m. redondo maior; (Sbe) m. subescapular; (TFA) m. tensor da fáscia do antebraço. **III: Vista cranial do úmero** – (Crb) m. coracobraquial; (Ife) m. infraespinhal; (RMa) m. redondo maior; (Spe) m. supraespinhal; (TBr-cm) m. tríceps do braço cabeça medial. **IV: Vista lateral do úmero** – (Anc) m. ancôneo; (AOm)m. articular do ombro; (Bra) m. braquial; (Del) m. deltóide; (RMe) m. redondo menor; (Sbe) m. subescapular; (Spe) m. supraespinhal; (TBr-cla) m. tríceps do braço cabeça lateral. **V: Vista lateral da ulna (A) e rádio (B)** – (BBr) m. bíceps do braço; ((TBr-cl) m. tríceps do braço cabeça longa; (TBr-cla) m. tríceps do braço cabeça lateral; (TBr-cm) tríceps do braço cabeça medial. VI: Vista Medial da ulna – (Bra) m. braquial.....39

CAPÍTULO 3.....44

Figura 1 – Fotografia dos ossos rádio e ulna de *T. terrestris*, vista medial. (Fonte: Acervo particular. Uberlândia, 2012). I: Ulna e rádio – (1) Tuberosidade do olécrano; (2) Incisura troclear; (3) Fóvea da cabeça do rádio; (4) Tuberosidade do rádio; (5) Corpo do rádio; (6) Superfície articular cárpica; (7) Corpo da ulna; (8) Espaço interósseo. II: Ulna – (1) Processo ancôneo; (2) Incisura troclear; (3) Crista da ulna; (4) Forames; (5) Crista transversa; (6) Extremidade distal da ulna; (7) Espaço interósseo; (8) Tuberosidade do olécrano.....50

Figura 2 – Fotografia dos ossos rádio e ulna de *T. terrestris*, vista lateral. (Fonte: Acervo particular. Uberlândia, 2012). I: Rádio e ulna – (1) Tuberosidade do olécrano; (2) Processo ancôneo; (3) Fissura troclear; (4) Espaço interósseo; (5) Tuberosidade do rádio; (6) Espaço interósseo; (7) Corpo do rádio; (8) Sulco do tendão extensor digital comum. II: Ulna – (1) Tuberosidade do olécrano; (2) Processo ancôneo; (3) Incisura troclear; (4) Crista do corpo da ulna; (5) Extremidade distal da ulna; (6) Superfície articular cárpica; (7) Crista transversa; (8) Sulco do tendão extensor digital comum.....50

Figura 3 – Fotografia dos ossos do carpo e metacarpo de *T. terrestris*, vista dorsal. (Fonte: Acervo particular. Uberlândia, 2013). (1) Carpo radial; (2) Carpo intermédio; (3) Carpo ulnar; (4) Cárpico II; (5) Cárpico III; (6) Cárpico IV; (MclI) Metacarpo II; (MclII) Metacarpo III; (MclIV) Metacarpo IV; (McV) Metacarpo V.....51

Figura 4 – Fotografia dos ossos do carpo e metacarpo de *T. terrestris*, vista palmar. (Fonte: Acervo particular. Uberlândia, 2013). (1) Carpo radial; (2) Carpo intermédio; (3) Carpo ulnar; (4) Carpo acessório; (5) Cárpico II; (6) Cárpico IV; (7) Cárpico III; (MclI) Metacarpo II; (MclII) Metacarpo III; (MclIV) Metacarpo IV; (McV) Metacarpo V.....51

Figura 5 – Fotografia dos ossos da mão de *T. terrestris*, vista palmar. (Fonte: Acervo particular. Uberlândia, 2013). (CII) Cárpico II; (CIII) Cárpico III; (CIV) Cárpico IV; (MclI) Metacarpo II; (MclII) Metacarpo III; (MclIV) Metacarpico IV; (McV) Metacarpo V; (1) e (2) Sesamóides dedo V; (3) e (4) Sesamóides dedo IV; (5) e (6) Sesamóides dedo III; (7) e (8) Sesamóides dedo II; (FpV) Falange proximal do dedo V; (FmV) Falange média do dedo V; (FdV) Falange distal do dedo V; (D II) Dedo 2; (D III) Dedo 3; (DIV) Dedo 4; (DV) Dedo 5.....51

Figura 6 - Imagem radiológica da mão de *T. terrestris*, vista dorsal. (Fonte: Acervo

particular. Uberlândia, 2013). (1) Falange distal do dedo II; (2) Falange média do dedo II; (3) Falange proximal do dedo II; (4) Metacarpo II; (5) Falange distal do dedo III; (6) Falange média do dedo III; (7) Falange proximal do dedo III; (8) Metacarpo III; (9) Falange média do dedo IV; (10) Falange proximal do dedo IV; (11) Metacarpo IV; (12) Falange dista do dedo V; (13) Falange média do dedo V; (14) Falange proximal do dedo V; (15) Metacarpo V; (16) Cárpico II; (17) Cárpico III; (18) Cárpico IV; * Sesamóides.....52

Figura 7 - Esquema da mão de *T. terrestris*, vista dorsal. (MclI) Metacarpo II; (MclII) Metacarpo III; (MclIV) Metacarpico IV; (McV) Metacarpo V.....52

Figura 8 – Fotografia da musculatura do antebraço de *T. terrestris*, vista medial. (Fonte: Acervo particular. Uberlândia, 2013). (I) Extensor carpo radial; (II) Lacerto fibroso do ligameneto colateral; (III) Flexor carpo radial; (IV) Flexor digital profundo; (V) Flexor digital superficial (duas cabeças); (VI) Flexor carpo ulnar; (VII) Flexor digital profundo cabeça radial; (VIII) osso rádio; (IX) Tendão comum dos dedos.....55

Figura 9 – Fotografia da musculatura do antebraço de *T. terrestris*, vista lateral. (Fonte: Acervo particular. Uberlândia, 2013). (I) Extensor carpo radial; (II) Extensor digital comum; (III) Extensor digital lateral; (IV) Ulnar lateral; (V) Flexor digital superficial;(VI) extensor obliquo do carpo.....56

Figura 10 – Fotografia da musculatura da mão de *T. terrestris*, vista dorsolateral. (Fonte: Acervo particular. Uberlândia, 2013). (I) Músculo extensor digital longo dos dedos II e III; (II) Extensor digital comum dos dedos IV e V; (III) Tendão de inserção do m. ulnar Lateral; (IV) Fáschia de inserção do m. digital lateral.....56

Figura 11 – Fotografia da musculatura da mão de *T. terrestris*, vista médiopalmar. (Fonte: Acervo particular. Uberlândia, 2013). (I) Músculo interósseos; (I') Músculos lumbricais; (II) Tendão digital comum.....56

Figura 12 – Fotografias dos pontos de fixação dos músculos do antebraço e mão de *Tapirus terrestris*. Amarelo: ponto de inserção muscular. Azul: ponto de origem muscular. (Fonte: Acervo particular. Uberlândia, 2013). **1: Úmero, vista cranial** – (FCR) m. flexor carpo radial; (LF) Lacerto fibroso do ligamento colateral do úmero; (Cpuu) m. flexor carpo ulnar cabeça ulnar; (FDs) m. flexor digital superficial; (ECR) m. extensor carpo radial; (ULa) m. ulnar lateral; (EDL) m. extensor digital lateral; (ELd) m. extensor longo dos dedos IV e V; **2: Rádio e ulna, vista cranial** – (FDpum) m. flexor digital profundo cabeça umeral; (FDpul) m. flexor digital profundo cabeça ulnar; (Cupul) m. flexor carpo ulnar cabeça lateral; (FDmp) m. flexor digital profundo; (ADL) m. abductor longo; (LF) Lacerto fibroso do ligamento colateral do úmero; (EOC) m. extensor oblíquo do carpo; **3: Mão, vista palmar** – (EDC) m. extensor digital comum; (Int) mm. interósseos; (Cpu) m. carpo ulnar; (FDs) m. flexor digital superficial; (FDp) m. flexor digital profundo; (FCR) m. flexor carpo radial; (ADL) m. abductor longo; (ECR) m. extensor carpo radial.....58

CAPÍTULO 462

Figura 1 – Fotografia da escápula, face medial. (Fonte: Acervo particular. Uberlândia, 2012). (A) ângulo caudal; (B) ângulo cranial; (C) margem caudal; (D) margem cranial; (E) colo da escápula; (F) cavidade glenóide; (G) tuberosidade supraglenoidal; (H) processo coracóide; (I) incisura na margem lateral distal; (J) fossa subescapular.....69

Figura 2 – Fotografia do úmero, face cranial. (Fonte: Acervo particular. Uberlândia, 2012). (A) capítulo; (B) tróclea; (C) fossa radial; (D) epicôndilo medial; (E) epicôndilo lateral; (F) crista do epicôndilo lateral; (G) sulco para o músculo braquial; (H) tuberosidade deltóidea; (I) tuberosidade maior; (J) sulco intertuberal; (K) forame nutrício proximal; (L) tuberosidade menor; (M) tuberosidade redonda maior; (N) forame nutrício distal.....70

Figura 3 – Fotografia dos ossos do antebraço de *T. terrestris*. (Fonte: Acervo particular. Uberlândia, 2013). **I: Rádio e ulna, vista lateral** – (1) tuberosidade do olécrano; (2) incisura troclear; (3) fôvea da cabeça do rádio; (4) tuberosidade do rádio; (5) corpo do rádio; (6) superfície articular cárpica; (7) corpo da ulna; (8) espaço interósseo. **II: Ulna, vista medial** – (1) processo ancôneo; (2) incisura troclear; (3) crista da ulna; (4) forames; (5) crista transversa; (6) face articular do rádio; (7) espaço interósseo; (8) tuberosidade do olecrano.....70

Figura 4 – Fotografia dos ossos do carpo e metacarpo de *T. terrestris*, vista palmar. (Fonte: Acervo particular. Uberlândia, 2013). (1) carpo radial; (2) carpo intermédio; (3) carpo ulnar; (4) cárpico acessório; (5) cárpico II; (6) cárpico IV; (7) cárpico III; (McII) metacarpo II; (McIII) metacarpo III; (McIV) metacarpo IV; (McV) metacarpo V.....71

Figura 5 – Fotografia dos ossos da mão de *T. terrestris*, vista dorsal. (Fonte: Acervo particular. Uberlândia, 2013). (CII) Cárpico II; (CIII) Cárpico III; (CIV) Cárpico IV; (McII) Metacarpo II; (McIII) Metacarpo III; (McIV) Metacarpo IV; (McV) Metacarpo V; (1) e (2) Sesamóides dedo V; (3) e (4) Sesamóides dedo IV; (5) e (6) Sesamóides dedo III; (7) e (8) Sesamóides dedo II; (FpV) Falange proximal do dedo V; (FmV) Falange média do dedo V; (FdV) Falange distal do dedo V; (FpIV) Falange proximal do dedo IV; (FmIV) Falange média do dedo IV; (FdIV) Falange distal do dedo IV; (FpIII) Falange proximal do dedo III; (FmIII) Falange média do dedo III; (FdIII) Falange distal do dedo III; (FpII) Falange proximal do dedo II; (FmII) Falange média do dedo II; (FdII) Falange distal do dedo II.....71

CAPÍTULO 1 – CONSIDERAÇÕES GERAIS

1.1 *Tapirus terrestris*

De acordo com Reis et al. (2006), os mamíferos fazem parte do filo dos cordados, que se distinguem pela presença de glândulas mamárias e por serem homeotérmicos, permitindo, deste modo, a sua sobrevivência em todos os ambientes da Terra. Existem aproximadamente 4800 espécies de mamíferos descritas atualmente em todo mundo. O Brasil abriga uma diversa fauna de mamíferos, com o número considerável de aproximadamente 650 espécies descritas (CÂMARA, LESSA, 1994; BERGQVIST, ABUHID, GIUDICE, 2000; REIS et al., 2006), todavia, é admissível que diversas espécies ainda estejam por serem descobertas e descritas (COSTA et al., 2005).

Os mamíferos do Brasil estão distribuídos em doze ordens: Primates, Rodentia, Sirenia, Cetácea, Cingulata, Chiropera, Didelphimorphia, Lagomorpha, Artiodactyla, Carnivora, Perissodactyla, e Xenarthra. Os Ungulados (Artiodactyla e Perissodactyla) são os grupos de animais que tem maior diversidade entre os herbívoros, com grande diversidade geográfica e morfologia (HUNTLY, 1991).

A ordem Perissodactyla é composta por três famílias: Tapiridae (antas), Equidae (cavalos, zebras e burros) e Rhinoceroidea (rinocerontes) (RAMSAY, ZAINUDDIN, 1993). A característica principal é ter um número ímpar de dedos, cobertos de cascos córneos e com eixo simétrico no dedo médio. O peso do corpo repousa sobre o dedo médio de cada pata (MORO-RIOS et al., 2008). O aparelho digestivo dos Perissodactyla apresenta um pequeno estômago, ceco e cólon desenvolvidos e ausência de vesícula biliar (SAVAGE; LONG, 1986; HERNANDEZ-DIVERS, 2007).

Tapirus terrestris (Linneaus 1758), espécie popularmente conhecida como anta, são mamíferos ungulados, da ordem Perissodactyla, família Tapiridae e gênero *Tapirus* (PADILLA, DOWLER, 1994). No período Oligoceno a distribuição do gênero *Tapirus* se dava da Europa à América do Norte no hemisfério norte e da América do Sul à Ásia no hemisfério sul, com mais de 20 espécies. Atualmente, segundo Reis et

al. (2006), esses animais também conhecidos como “tapir”, possuem uma distribuição desconexa (Ásia e Américas) e somente quatro espécies conhecidas até 2013, sendo elas *T. terrestris* (Linnaeus, 1758), *T. bairdii* (Gill, 1865), *T. pinchaque* (Roulin, 1829) e *T. indicus* (Desmarest, 1819) e no ano de 2013 foi classificada a nova espécie *T. kabomani* (Cozzuol, et al., 2013). O cladograma a seguir, apresenta a classificação filogenética de *T. terrestris*.

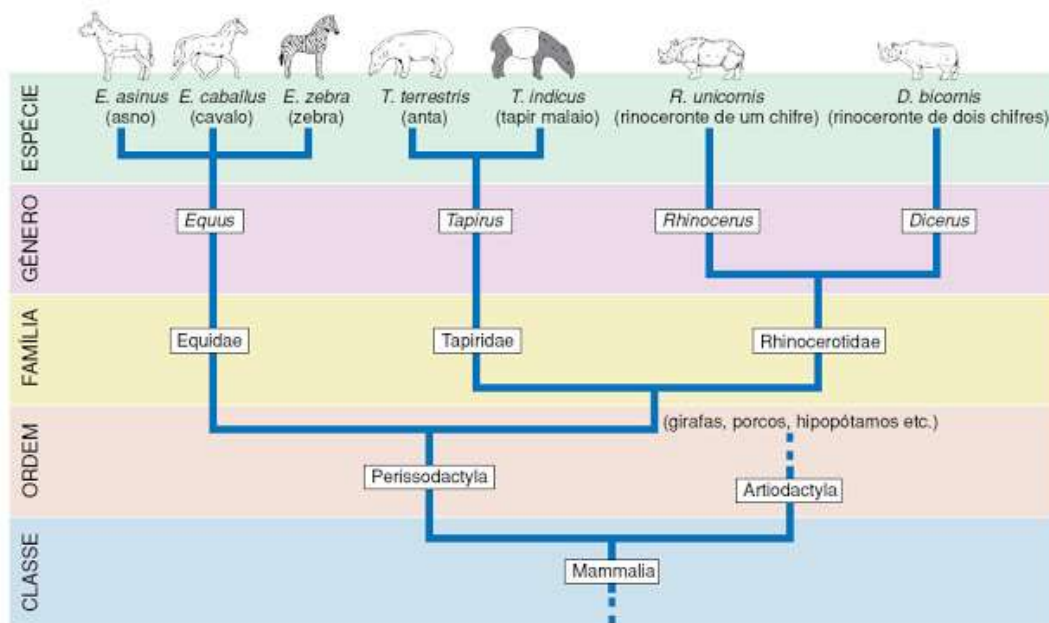


Figura 1: Relações de parentesco e classificação de alguns animais da ordem Perissodactyla, uma das muitas ordens incluídas na classe dos mamíferos (Mammalia).
Fonte: (IUCN, 2011)

T. terrestris são comumente encontrados em regiões com presença de água e possuem como hábitat florestas úmidas e o cerrado (EMMONS, FERR, 1997; CUBAS, SILVA, CATÃO-DIAS, 2007). É um dos maiores mamíferos dos trópicos e o maior mamífero terrestre do Brasil e seus aspectos morfológicos são inconfundíveis. Distribui-se desde o Rio Grande do Sul, norte da Argentina, Bolívia e Paraguai, até a região Amazônica do Brasil, Equador, Colômbia, Guiana Francesa, Peru, Suriname e região oeste da Venezuela e ao norte da Colômbia (HERSHKOVITZ, 1954 apud PADILLA, DOWLER, 1994). No Brasil distribui-se em quase todos os Biomas, exceto nos Pampas.

Acredita-se que o termo "anta" tenha origem árabe. *Tapirus* (Tupi) forma em latim de “tapir”, é a denominação para o povo Tupi, já *Terrestris* é aquele que vive em terra (WILSON; REEDER, 1993).

As antas têm estrutura corpórea forte, seu peso varia entre 150-300 kg, têm a mesma estatura e funcionalidade semelhante à de um pônei (POUGH, JANIS, HEISER, 2003). As fêmeas normalmente são maiores que os machos, mas não há dimorfismo sexual aparente. A anatomia interna dos tapirídeos é semelhante a do cavalo doméstico e de outros *Perissodactyla* (RINCÓN, 2008; GONDIM; JORIO, 2011).

As antas têm uma pequena tromba denominada probóscide, constituída de musculatura mole e lábio superior, é sensível e móvel e serve para a manipulação e ingestão de alimentos (HERNANDEZ-DIVERS et al., 2007). Têm unhas resistentes, três dedos nas patas traseiras e quatro dedos nas patas dianteiras. O que difere este tipo de *Perissodactyla* dos demais que apresentam uma quantidade ímpar de dedos nos membros é apresentar quatro dedos na mão (CAMPBELL, 1936). O quarto dedo do membro torácico é menos desenvolvido e eventualmente toca o solo. Funcionalmente a anta usa o quarto dedo na postura de descanso e sustentação do peso (CAMPBELL, 1936; HERNANDEZ-DIVERS et al., 2007).

T. terrestris têm a cauda curta (10 cm). A cabeça e as orelhas são grandes, os olhos são pequenos e afundados, com pálpebras finas. A fórmula dentária é completa e consiste em 44 dentes, o pescoço é curto e robusto, com uma crina que se estende a partir do topo da cabeça até o pescoço (PADILLA, DOWLER, 1994).

Sua dieta é composta de plantas e frutos, ou seja, são animais herbívoros ramineadores (HENRY, FEER, SABATIER, 2000). Este animal é um elemento ecológico essencial nas comunidades das plantas, e fornecedor de alimento para a fauna coprófaga. Desempenha função categórica na estrutura, diversidade dinâmica e biológica dos biomas (BODMER, 1990; FRAGOSO, 1997; HENRY, FEER, SABATIER, 2000).

A anta encontra-se listada pela União Internacional para a Conservação da Natureza (IUCN – International Union for the Conservation of Nature) como: “Vulnerável à Extinção” (IUCN, 2011). No Brasil, embora não esteja inclusa nas listas do IBAMA (2003 e 2010), é referida em diferentes graus de ameaça em listas dos estados. Ainda segundo o IUCN, em Minas Gerais, consta como “criticamente em perigo” (DRUMOND, 1994; IBAMA, 2010).

A classificação atual como espécie vulnerável à extinção, se deve a ocorrência de baixas populacionais em vários locais devido a alterações ambientais, demográficas e genéticas. Têm baixo potencial reprodutivo e longa gestação, de 13

meses (IBAMA, 2010; IUCN 2011. MEDICI et al., 2011; MEDICI et al., 2012;). Segundo Mikich, Bérnils (2004), as pressões antrópicas colaboram para o declínio das populações em todos os biomas. Fragoso (1997) ressalta que a caça é o principal fator do decréscimo populacional das antas. O desaparecimento da anta pode ocasionar grandes problemas para a dinâmica ecológica, incutindo problemas à dispersão de sementes, ciclagem de nutrientes e da estrutura em geral dos biomas e de suas fitofisionomias. A figura a seguir, apresenta a anta.



Figura 2 – Figura ilustrativa de *T. terrestris*
Fonte: MEDICI, et al. (2011).

1.2 Anatomia

Segundo Batigália (2010), na história Anatômica o cientista e artista Leonardo da Vinci (1452-1519 d.C.) associou ciência e arte para desenhar, pintar e inventar com pragmatismo o corpo humano, desde então percebe-se que estudar os organismos é importante, bem como estudar suas estruturas anatômicas.

Schwarze, Schröder (1970) destacaram que o conhecimento biológico é o ponto inicial das ciências naturais, onde o conhecimento dos corpos dos seres vivos é de grande importância. O termo anatomia tem origem grega, o que significa cortar em partes (KÖNIG; LIEBICH, 2002; DYCE, SACK, WENSING, 2004). Equivale-se à morfologia (do grego *morphe*, forma + *logos*, razão, estudo) (HILDEBRAND, 1995). De acordo com König; Liebich (2002), a anatomia é a ciência que se relaciona com a “arquitetura”, ou seja, a forma, posição e atuação funcional do corpo do animal.

A anatomia animal subdivide-se em dois ramos: descritiva e topográfica. A anatomia descritiva ocupa-se da descrição dos sistemas e subdivide-se por sua vez em macroscópica e microscópica, já a anatomia topográfica relaciona-se ao estudo em conjunto de todos os sistemas e das relações entre eles. A anatomia veterinária

se dedica, principalmente, ao estudo das estruturas e a forma, em conjunto, dos principais animais domésticos (GETTY; SISSON; GROSSMAN, 1986), poucos estudos se dedicam aos animais selvagens (SANTOS et al., 2010a).

Aversi-Ferreira et al. (2006) destacam que o estudo da anatomia macroscópica é um instrumento de essencial importância para a descrição de espécies e conseqüentemente para fazer a comparação entre elas. As descrições são importantes, dentre outras coisas, para destacar as semelhanças e diferenças morfológicas.

Segundo Santos et al. (2010a), Santos et al. (2010b), Vaz et al. (2011), Heleno et al. (2011) e Rosa et al. (2012) a descrição morfológica de espécies silvestres auxiliam nas intervenções de ordem clínico-cirúrgica e para a conservação dessas espécies. Descrições anatômicas contribuem para compor o acervo teórico sobre as espécies e para o enriquecimento das aplicações na clínica veterinária, terapêutica e programas conservacionistas (AVERSI-FERREIRA et al., 2006; LIMA et al., 2010; VARVRUK, 2012).

Duarte (2000) afirma que a anatomia é universal. O aprendizado de anatomia é de fundamental importância, sendo assim, a nomenclatura anatômica é padronizada para contribuir para o avanço da ciência. Os estudos de anatomia devem abranger também os animais silvestres, tendo em vista a necessidade de auxiliar no manejo, nas intervenções clínicas, cirúrgicas e terapêuticas, além da conservação das mais variadas espécies.

A importância da anatomia macroscópica é fundamental para a descrição de uma determinada espécie ou para a comparação entre espécies que apresentam analogias morfológicas. Para esse fim, a metodologia mais usual é a dissecação, onde se pode observar as estruturas do corpo do animal (AVERSI-FERREIRA et al., 2006).

1.2.1 Osteologia

O tecido ósseo é formado por substâncias inorgânicas e orgânicas, tendo alta resistência à tração e à compressão (ZAMITH, 1946). De acordo com Tortora (2007), os ossos são órgãos duros, esbranquiçados, que constituem o esqueleto

através das articulações. É um tecido conjuntivo especializado e mineralizado (cálcio) e com fibras colágenas e proteoglicanas (TORTORA, 2007).

O desenvolvimento básico do sistema esquelético é diferenciado no mesoderma embrionário, originando o tecido conjuntivo em um tecido reticular e, em seguida, em tecido fibroso. Composto pelos fibrócitos é preenchido pelo fluido intercelular amorfo e fibras colágenas e elásticas. Das funções mais importantes dos ossos destacam-se a função de apoio, proteção e metabólica. Cada osso se submete aos procedimentos adaptativos, de força, pressão e tração (KÖNIG; LIEBICH, 2002).

O tecido ósseo participa de um sucessivo processo de remodelamento, produzindo um novo osso e destruindo o velho. Quanto à irrigação do osso estes se classificam em canais de Volkman, que são vasos sanguíneos maiores e canais de Havers, os vasos sanguíneos menores (TORTORA, 2007).

O esqueleto é dividido em três partes, esqueleto axial, apendicular e visceral (GETTY; SISSON; GROSSMAN, 1986). O esqueleto apendicular abriga os membros pelvianos, importantes na função de locomoção dos animais terrestres. Os ossos são classificados, quanto as suas formas em ossos planos, ossos irregulares, ossos longos, ossos curtos e ossos sesamóides (DYCE, SACK, WENSING, 2004).

Segundo Hildebrand (1995), o estudo de esqueletos é de grande importância, pois subsidia informações sobre adaptações específicas dos vertebrados tais como postura, locomoção e sustentação.

1.2.2 Miologia

A miologia ocupa-se do estudo dos músculos e seus anexos, o músculo é um órgão com propriedade contrátil. Esses são divididos em dois grandes grupos, os músculos involuntários, de contração rápida e músculos voluntários. A miologia, além de outras perspectivas, estuda as relações anatômicas dos músculos com outras estruturas, bem como sua inervação e sua irrigação (TORTORA, 2000).

Os músculos são composições caracterizadas por cruzarem uma ou mais articulações, sua contração é capaz de transmitir movimento. São compostos por células especializadas que são as fibras musculares. Controladas pelo sistema

nervoso, essas são capazes de converter energia química em mecânica (TORTORA, 2000; MOORE, DALLEY, 2007; MANZANARES, 2007).

De acordo com suas características os músculos são classificados em três tipos liso, estriado cardíaco e estriado esquelético. A forma e disposição das fibras em um músculo e de cada músculo no sistema muscular têm uma relação direta com a natureza de sua ação e com o movimento por ele executado (MANZANARES, 2007).

As funções dos músculos são manter estáveis as posições corporais, produzir movimentos corporais, regular o volume dos órgãos e a movimentação de substâncias dentro do corpo, além da produção de calor, controle da pressão arterial, reprodução, reserva nutricional, digestão, movimentos peristálticos, expressão facial e corporal e ericção dos pelos (ST. CLAIR, 2000; PUTZ, PABST, 2002; MANZANARES, 2007; SANTOS et al., 2010b).

Os músculos podem ser classificados de acordo com a disposição de suas fibras. Quando as fibras estão dispostas paralelamente em relação ao tendão, o músculo é classificado como longo se predominar o comprimento; e se comprimento e largura se equivalerem classifica-se como largo. Já quando as fibras se dispõem obliquamente são classificados como unipenados, quando as fibras se prendem em uma só borda do tendão; bipenado, quando as fibras se acoplam em duas bordas do tendão; e, por fim, multipenado, quando as fibras se prendem a mais de duas bordas do tendão (TORTORA; GRABOWSKI, 2002; DÂNGELO; FATTINI, 2007).

A espécie *T. terrestris* tem sido estudada em vários dos seus aspectos populacionais e ecológicos, todavia, estudos de seus aspectos morfológicos, bem como, suas associações ambientais, ainda, são limitados. Dessa maneira, é de grande importância a compreensão de aspectos anatômicos e suas considerações adaptativas e ambientais, para subsidiar os programas conservacionistas da espécie, além de fornecer informações necessárias sobre aspectos clínicos, cirúrgicos e terapêuticos.

As atividades de *T. terrestris* já foram registradas em cativeiro por Mahler (1984), semi-cativeiro na Mata Atlântica, Brasil por Oliveira-Santos (2006), em vida livre, no Chaco Boliviano por Ayala (2003) e no Pantanal do Mato Grosso por Cañas, Mourão (2010). Todavia, em uma vasta análise literária observou-se que o levantamento anatômico sobre *T. terrestris* é ínfimo e os materiais para comparação

estão relacionados principalmente a indivíduos da ordem Perissodactyla, encontrados em Tratados de Anatomia Veterinária.

Objetivou-se, com a presente dissertação, descrever os componentes ósseos e musculares do membro torácico (braço, antebraço e mão) e analisar aspectos anatômicos e as adaptações destes segmentos de *T. terrestris* ao meio ambiente.

REFERÊNCIAS

ASSOCIAÇÃO BRASILEIRA DE NORMAS TÉCNICAS. NBR 14724: informação e documentação: trabalhos acadêmicos: apresentação. Rio de Janeiro, 2011.

AVERSI-FERREIRA, T. A.; MATA, J. R.; PAULA, J. P.; SILVA, M. S. L. Anatomia comparativa entre os músculos extensores do antebraço de *Cebus libidinosus* com humanos e outros primatas. **Revista Eletrônica de Farmácia**, Goiânia, v. 3, n. 2, p. 13-15, 2006.

AYALA, G. M. 2003. Monitoreo de *Tapirus terrestris* en el Izozog (*Cerro Cortado*) mediante el uso de telemetría como base para un plan de conservación. Tesis (Maestría em Ecología, inédita). Universidad Mayor San Andrés, Facultad de Ciencias Puras y Ecología, Instituto de Ecología, La Paz, Bolivia, 2003.

BATIGÁLIA, F. Técnicas filosóficas no aprendizado anatômico. **Revista de Divulgação Científica da Sociedade Brasileira de Anatomia**, ano 1, v. 1, jan. 2010.

BERGQVIST, L. P.; ABUHID, V. S.; GIUDICE, G. M. L. Mamíferos. In: **Paleontologia**. Rio de Janeiro: I. S. Carvalho (ed.). Interciência, 2000. p. 595-623.

BODMER, R. E. Responses of ungulates to seasonal inundations in the Amazon floodplain. **Journal of Tropical Ecology**, v. 6, p. 191-201, 1990.

CÂMARA, E. M. V. C; LESSA, L. Inventário dos mamíferos do parque das Mangabeiras, Belo Horizonte, Minas Gerais. **Bios**, v. 2, p. 31-35, 1994.

CAMPBELL, B. Comparative Myology of the Forelimb of the Hippopotamus, Pig and Tapir. **Teid American Jownal or Anatomy**, v. 59, n. 2, 1936.

CAÑAS, L. F. S.; MOURÃO, M. G. **Uso do espaço e atividade de *Tapirus terrestris* em uma área do Pantanal Sul. Centro De Ciências Biológicas e da Saúde. Programa de Pós-Graduação em Ecologia e Conservação. Embrapa Pantanal. Mato Grosso do Sul – Brasil - 2010.** 000 f. Dissertação (Mestrado em Ecologia de Conservação) - Universidade Federal de Mato Grosso do Sul, Campo Grande. 2010.

COSTA, L. P.; LEITE, Y. L. R. S.; MENDES, L; DITCHFIELD, A. D. Conservação de mamíferos no Brasil. **Megadiversidade**, v.1, p. 103-112, 2005.

COZZUOL, M. A.; CLOZATO, C. L.; HOLANDA, E. C.; RODRIGUES, F. H. G.; NIENOW, S.; THOISY, B.; REDONDO, R. A. F; SANTOS, F. R. A new species of tapir from the Amazon. *Journal of Mammalogy*, 94(6):1331-1345. 2013.

CUBAS, Z. S., SILVA, J. C. R., CATÃO-DIAS, J. L. Doenças Comuns a vários Taxa-Leptospirose. *Tratado de Animais Selvagens ã Medicina Veterinária*. Editora Roca, 2007. p. 736-741.

DÂNGELO, J. G.; FATTINI, C. A. **Anatomia Humana, Sistêmica e Segmentar**. 3 ed. São Paulo: Atheneu, 2007.

DRUMOND, M. A. *T. terrestris* Linnaeus, 1758 – anta. In: FONSECA, G. A. B.; RYLANDS, A. B.; COSTA, C. M. R.; MACHADO, R. B.; LEITE, Y. L. R. (eds.). **Livro vermelho dos mamíferos brasileiros ameaçados de extinção**. Belo Horizonte – MG: Fundação Biodiversitas, 1994. p. 33-40.

DUARTE, N. A anatomia do homem é a chave da anatomia do macaco: A dialética em Vigotski e em Marx e a questão do saber objetivo na educação escolar. **Educação & Sociedade**, ano 21, n. 71, jul. 2000.

DYCE, K. M.; SACK, M. O.; WENSING, C. J. G. **Tratado de anatomia veterinária**. 3 ed. Rio de Janeiro: Elsevier, 2004.

EMMONS, L. H., FEER, F. **Neotropical Rainforest Mammals: A Field Guide**. 2 ed. *Chicago: The University of Chicago Press*, 1997, p. 307.

FRAGOSO, J. M. Tapir-generated seed shadows: scale-dependent patchiness in the Amazon rain forest. *Journal of Ecology*. **85**, 519–29. 1997.

GETTY, R. **Anatomia dos animais domésticos**. 5 ed. Rio de Janeiro: Interamericana, 1986. v. 1.

GONDIM, M. F. N.; JORIO, M. R. V. **Família Tapiridae: aspectos biológicos e veterinários**. Curso de Pós-Graduação Lato Sensu – Especialização em Clínica Médica e Cirúrgica de Animais Selvagens e Exóticos, Centro Universitário da Grande Dourados, Mato Grosso do Sul, 2011.

HELENO, A. R.; SANTOS, L. M.; MIGLINO, M. A.; PERES, J. A.; GUERRA, R. R. Biometria, histologia e morfometria do sistema digestório do cachorro-do-mato (*Cerdocyon thous*) de vida livre. **Revista Biotemas**, v. 24, n. 4, 2011.

HENRY, O.; FEER, F; SABATIER, D. Diet of Lowland Tapir (*Tapirus terrestris*) in French Guiana. **Biotropica**, v. 32, n. 2, p. 364:368, 2000.

HERNANDEZ-DIVERS, S.; QUSE, V.; MAY JR, J. A.; DE THOISY, B.; VANSTREELS, R. E. T.; MARQUES, P. A. B.; TORRES, I. L. **Manual de medicina veterinária de antas em campo**. IUCN/SSC TAPIR SPECIALIST GROUP (TSG). 2007.

HILDEBRAND, M. **Análise da Estrutura dos vertebrados**. São Paulo: Atheneu, 1995. p. 263.

HUNTLY, N . Herbivores and the dynamics of communities and ecosystems. **Annual Review of Ecology and Systematics**, v. 22, p. 477-503, 1991.

IBAMA. **Lista nacional das espécies da fauna brasileira ameaçadas de extinção**. Brasília, DF: Instituto Brasileiro do Meio Ambiente e dos Recursos Naturais Renováveis. 2010. Disponível em: <<http://www.mma.gov.br/port/sbf/fauna/index.cfm>>. Acesso em: 23 mar. 2012.

IUCN - *International Union for Conservation of Nature and Natural Resources*. **IUCN Red List of Threatened Species**. 2011. Disponível em: <<http://www.iucnredlist.org>>. Acesso em: 23 mar. 2012.

KÖNIG, H. E.; LIEBICH, H. G. **Anatomia dos animais domésticos: texto e atlas colorido**. Porto Alegre: Artmed, 2002. v. 1.

LIMA, V. M.; PEREIRA, F. C.; PEREIRA, K. F. Estudo Morfológico dos Músculos do Antebraço de Mão-Pelada, *Procyon cancrivorus* CUVIER, 1798. **Bioscience Journal**, v. 26, n. 1, p. 109-114, 2010.

MAHLER, A. E. Activity budgets and use of exhibit space by South American tapir (*Tapirus terrestris*) in a zoological park setting. **Zoo Biology**, v. 3, p. 35-46, 1984.

MANZANARES, M. A. Adaptaciones musculares relacionadas a áreas corporales que participan activamente en el vuelo de *Anhima cornuta* (Aves: *Anseriformes*, *Anhimidae*). **Revista Peruana de Biología**, v. 14, p.145-150, 2007.

MEDICI, E. P. Family Tapiridae (Tapirs). In: WILSON, D. E.; MITTERMEIER, R. A. Handbook of the mammals of the world. **Hoofed Mammals**. Lynx Edicions, 2011, 886p.

MEDICI, E. P. FLESCHER, K. BEISIEGEL, B. de M. KEUROGHLIAN, A; et al. Avaliação do Risco de Extinção da Anta brasileira *Tapirus terrestris* Linnaeus, 1758, no Brasil Biodiversidade Brasileira, ano 2, n. 3, p. 103-116, 2012.

MIKICH, S. B.; BÉRNILS, R. S. **Livro vermelho da fauna ameaçada no Estado do Paraná**. Governo do Paraná, Curitiba, 2004.

MOORE, K. L.; DALLEY, A. F. **Anatomia orientada para a clínica**. 5 ed. Rio de Janeiro: Guanabara Koogan, 2007.

MORO-RIOS, RODRIGO F.; SILVA-PEREIRA JOSÉ E.; SILVA, PATRICIA W.; MOURA-BRITTO, MAURO DE & MARQUES, DENNIS NOGAROLLI. Manual de Rastros da Fauna Paranaense. **Instituto Ambiental do Paraná**, Curitiba Patrocínio, elaboração 2008. 70 p.

OLIVEIRA-SANTOS, L. G. R. 2006. **Uso temporal e espacial de habitat realizado por antas (*Tapirus terrestris*) na restinga da Baixada do Maciambu, Parque Estadual da Serra do Tabuleiro – SC**. Tesis de Licenciatura, inédita. Universidade Federal de Santa Catarina. Florianópolis, Brasil.

PADILLA, M.; DOWLER, R. C. *Tapirus terrestris*. Mammalian Species, New York, v.2, no. 481, p. 1-8, 3 figs., 1994.

POPP, J. H. 2010. **Geologia Geral**. Rio de Janeiro: Editora LTC. 6ª Ed. 309p.

POUGH, H.; JANIS, C. M.; HEISER, J. B. **A vida dos vertebrados**. 3. ed. São Paulo: Atheneu, 2003, 744p.

PUTZ, R.; PABST, R. **Sobotta, Atlas de Anatomia Humana**. Vol. 1 e 2. 22 ed. Rio de Janeiro: Guanabara Koogan, 2002.

RAMSAY, C. R.; ZAINUDDIN, Z. Z. **Infectious diseases of the rhinoceros and tapir**. In: FOWLER, M. E.: Zoo and Wild Animal Medicine, 3. ed. Philadelphia: W.B. Saunders Company, p.459-466, 1993.

REIS, N. R.; SHIBATA, O. A.; PERACCHI, A. L.; PEDRO, A. W. A.; LIMA, I. P. 2006. Sobre os mamíferos do Brasil. Mamíferos do Brasil. Londrina.

RINCÓN, A. Restricción química, hematología y hallazgos parasitarios del Proyecto Ecología y Conservación de la danta de montaña em los andes centrales de Colombia. IUCN 2011. IUCN **Red List of Threatened Species**. Version 2011.1, 2008.

ROSA, L. A.; SILVA, F. O. C. SANTOS, A. L. Q.; SILVA, D. C de O.; SANTOS, L. A. dos S.; LIZARDO, F. B. Origem e distribuição do nervo axilar em tamanduá-bandeira (*Myrmecophaga tridactyla*). **Biotemas**, 25 (3), 249-255, 2012.

SANTOS, A. C dos; BERTASSOLI, B. M.; OLIVEIRA, V. C. de.; CARVALHO, A. F. de., ROSA, R. A.; MANLANERES, C. A. F.; Morfologia dos músculos do ombro, braço e antebraço do quati (*Nasua nasua* Linnaeus, 1758). **Biotemas**, 23 (3), 2010a.

SANTOS, A. C dos; BERTASSOLI, B. M.; ROSA, R. A. AL.; CARVALHO, A. F. de., ROSA, R. A.; MANLANERES, C. A. F Miologia Comparada Do Membro Torácico Do Mão-pelada (*Procyon Cancrivorus*, G. CUVIER, 1798). **FZVA**. Uruguaiana, v.17, n.2, p. 262-275. 2010b.

SAVAGE, R. J. G.; LONG, M. R. 1986: **Mammal evolution**. An illustrated guide. British Museum (Natural History).

SCHWARZE, E.; SCHRÖDER, L. 1970. **Compendio de anatomia veterinária**. Zaragoza: Acribia, v.4. 208 p.

ST. CLAIR, L. E. 1986. **Músculos do carnívoro**. In: Getty, R. D. V. M. (Ed.). Anatomia dos animais domésticos. v.2. Guanabara Koogan, Rio de Janeiro, Brasil, 2000pp.

TORTORA, G. J. **Corpo humano: fundamentos de anatomia e fisiologia**. 4. ed. Porto Alegre: Artmed, 2000. 574 p. ISBN 85-7307-675-5.

TORTORA, G. J.; GRABOWSKI, S. R. **Princípios de Anatomia e Fisiologia**. 9 ed. Rio de Janeiro: Guanabara Koogan, 2002.

TORTORA, G. J. **Princípios de Anatomia Humana**. 10 ed. Rio de Janeiro: Guanabara Koogan, 2007.

VARVRUK, J. W. A importância do estudo da anatomia humana para o estudante da área de saúde. Faculdade de Medicina, Centro de Ciências da Saúde, Universidade Estadual de Maringá. **O anatomista**. Ano 3, Volume 2, Abril-Junho, 2012.

VAZ, M. G. R.; LIMA, A. R de LIMA, SOUZA, A. C. BARROS de; PEREIRA, L. C. BRANCO, E. Estudo morfológico dos músculos do antebraço de cachorro-do-mato-de-orelhas-curtas (*Atelocynus microtis*) e cachorro-do-mato (*Cerdocyon thous*). **Biotemas**, 24 (4): 121-127, dezembro de 2011.

ZAMITH, A. P. L. Lições de osteologia dos animais domésticos. **An. Esc. Super. Agric. Luiz de Queiroz** [online]. 1946, vol.3, pp. 173-270. ISSN 0071-1276.

WILSON, D. E; REEDER, D. M. 1993. **Mammal species of the world: a taxonomic and geographic reference**. Washington, Smithsonian Institution Press, 2nd ed., XVIII+1206p.

CAPÍTULO 2 – ANATOMIA ÓSSEA E MUSCULAR DO CÍNGULO ESCAPULAR E BRAÇO DE *Tapirus terrestris* (PERISSODACTYLA: TAPIRIDAE)

RESUMO

Tapirus terrestris (Linnaeus, 1758) é um mamífero encontrado na América do Sul e em quase todos os biomas brasileiros. O objetivo deste estudo foi descrever a anatomia óssea e muscular do cingulo escapular e braço de *Tapirus terrestris* e comparar com outras espécies de mamíferos, principalmente equinos. Utilizaram-se quatro animais doados ao Laboratório de Ensino e Pesquisa em Animais Silvestres da Universidade Federal de Uberlândia, após óbito sem trauma. Os ossos foram minuciosamente analisados e descritos e os músculos dissecados, analisados e descritos de acordo com as técnicas usuais em anatomia macroscópica. O esqueleto do cingulo escapular e braço de *Tapirus terrestris* é constituído pelos ossos: escápula e úmero, os músculos da face lateral da escápula são o m. subclávio, m. deltóide, m. supraespinhal, m. infraespinhal e m. redondo menor, m. subescapular, m. redondo maior, m. coracobraquial, m. articular do ombro, m. bíceps do braço, m. braquial, m. tríceps do braço, m. tensor da fáscia do antebraço, m. ancônio. O padrão ósseo e muscular encontrado é similar ao cavalo (*Equus caballus*) e a outros animais silvestres e domésticos, como: mão-pelada, ruminantes, veado, dentre outros.

Palavras-chave: Escápula. Mamíferos. Morfologia descritiva.

CHAPTER 2 - BONE AND MUSCULAR ANATOMY OF THE SCAPULAR CINGULUM AND ARM IN *Tapirus terrestris* (PERISSODACTYLA: TAPIRIDAE)

ABSTRACT

Tapirus terrestris (Linneaus, 1758) is a mammal found in South America and in almost all Brazilian biomes. The aim of this study was to describe the anatomy of bone and muscle of the scapular cingulum and arm of *Tapirus terrestris* and compare it with other species of mammals, especially equines. We used four animals donated to the Laboratory of Education and Research of Wild Animals of the Federal University of Uberlândia, after their death with no trauma. The bones were carefully analyzed, described and the muscles were dissected, analyzed and described in accordance with the usual techniques of gross anatomy. The skeleton of the scapular cingulum and arm of *Tapirus terrestris* is formed by scapula and humerus bones, the lateral muscles of the scapula are subclavian m., deltoid m. supraspinatus m. and infraspinatus, teres minor m., subscapularis m., teres major m., coracobrachialis m., shoulder joint m., biceps brachii m., brachial m. triceps, forearm tensor fasciae m., anconeus m. The muscular and bone standard found is similar to the horse (*Equus caballus*) and to other wild and domestic animals, as raccoon, ruminants, deer, among others.

Keywords: Scapula. Mammals. Descriptive morphology.

INTRODUÇÃO

Os mamíferos estão distribuídos em doze ordens: Artiodactyla, Carnívora, Cetácea, Cingulata, Chiropera, Didelphimorphia, Lagomorpha, Perissodactyla, Primates, Rodentia, Sirenia, e Xenarthra (PAGLIA et al., 2012). A anta (*Tapirus terrestris* - Linnaeus 1758) é um mamífero ungulado que pertence a ordem Perissodactyla (PADILLA; DOWLER, 1994). Esta ordem é composta por três famílias: Tapiridae (antas), Equidae (cavalos, zebras e burros) e Rhinoceroidea (rinocerontes) (RAMSAY; ZAINUDDIN, 1993). O gênero *Tapirus*, atualmente, compreende cinco espécies *Tapirus terrestris*, *Tapirus pinchaque*, *Tapirus bairdii*, *Tapirus indicus* e *Tapirus kabomani* (Cozzuol, et al., 2013). São encontrados na Terra desde o período Pleistoceno até os dias atuais (HOLANDA, 2007).

Os tapirídeos são classificados na ordem Perissodactyla, subordem Ceratomorpha, superfamília Tapiroides, família Tapiridae e gênero *Tapirus* (PADILLA; DOWLER, 1994). Esses mamíferos tem um número ímpar de dedos (um ou três), cada um com um casco (HICKMAN, ROBERTS, LARSON, 2001). *T. terrestris*, diferentemente, tem quatro dedos na mão e três no pé. O quarto dedo do membro torácico é menos desenvolvido e eventualmente toca o solo (HERNANDEZ-DIVERS, 2007; HUUBE, 2008).

T. terrestris é um dos maiores mamíferos das Américas, distribui-se desde o sul do Brasil, Chaco da Argentina, Bolívia e Paraguai, ao norte até a região Amazônica, oeste da Venezuela e no norte da Colômbia. No Brasil, as antas distribuem-se em quase todos os Biomas (HERSHKOVITZ, 1954 apud PADILLA; DOWLER, 1994). São animais herbívoros, encontrados acompanhados apenas durante a época de acasalamento ou durante a amamentação (MEDICI, 2011). A anatomia interna e fisiologia dos tapirídeos são consideravelmente semelhantes às do cavalo doméstico e de outros Perissodactyla (GONDIM; JORIO, 2011).

Segundo Heleno et al. (2011) a descrição morfológica de espécies da fauna silvestre acrescenta um enorme subsídio para o conhecimento destes, pois auxilia nas intervenções de ordem clínico-cirúrgica e conservacionistas. Descrições anatômicas pormenorizadas contribuem para engrandecer o acervo teórico sobre as espécies, colaborando, dessa maneira, para o enriquecimento das aplicações

médicas, terapêuticas e clínicas (LIMA, PEREIRA, PEREIRA, 2010; VARVRUK, 2012).

Visto a importância da anta para o meio ambiente, como dispersor de sementes e regulador ambiental dentro das teias alimentares e considerando a importância do conhecimento anatômico sobre a espécie para os apontamentos de ordem clínica, cirúrgica e conservacionista, objetivou-se descrever a anatomia óssea e muscular do cingulo escapular e braço de *Tapirus terrestris* e comparar com outros animais domésticos e silvestres.

MATERIAL E MÉTODOS

Foram utilizadas peças anatômicas de quatro espécimes adultos doados por um criadouro, após óbito natural sem trauma, ao Laboratório de Ensino e Pesquisa em Animais Silvestres da Universidade Federal de Uberlândia (LAPAS-UFU). A pesquisa foi autorizada pelo Conselho de Ética para Utilização de Animais da UFU (CEUA) sob o parecer 069/12 (Anexo A), e está de acordo com a Instrução Normativa 154/2007 do IBAMA (Anexo B). As peças anatômicas foram fixadas em solução aquosa de formaldeído a 10% e conservadas em cubas opacas contendo a mesma solução.

Para a descrição dos ossos três indivíduos tiveram os membros desarticulados e foi realizada a retirada da pele, vísceras e musculatura associada aos ossos do cingulo escapular e braço dos espécimes. Posteriormente os ossos foram macerados em água fervente e colocados em solução de peróxido de hidrogênio por 12 horas. Depois de limpos e secos, os ossos foram identificados, minuciosamente analisados, descritos e comparados com a literatura pertinente, dentro das classes taxonômicas mais próximas.

Para a preparação dos músculos, as peças anatômicas foram cuidadosamente dissecadas preservando-se seus pontos de inserção e fixação, características e sintopia. Para tanto, foi feita a retirada da pele e tecido adiposo para a exposição dos músculos e demais constituintes anatômicos relacionados ao cingulo escapular e braço. A nomenclatura adotada está de acordo com o International Committee on Veterinary Gross Anatomical Nomenclature (2012). Para

as descrições morfológicas, os dados foram analisados de forma descritiva e comparada, principalmente com equídeos, que são taxonomicamente mais próximos ao animal estudado, além de ruminantes e outros mamíferos selvagens. As imagens foram registradas com câmera digital (Kodak Easy Share C182, 12 mega pixel) e tratadas pelo software Adobe Photoshop CC 14.

RESULTADOS E DISCUSSÃO

Osteologia

O esqueleto do cingulo escapular e braço da anta é constituído pelos ossos escápula e úmero, respectivamente. Esses ossos na espécie estudada são bastante protuberantes e desenvolvidos. *T. terrestris* tem grande capacidade de deslocamento, desenvolvendo seu nicho em grandes áreas (FRAGOSO, 2007), sendo assim, os ossos longos, fortes e protuberantes dão auxílio neste deslocamento, assim como nos equinos (GETTY; SISSON; GROSSSMAN, 1986; DYCE, SACK, WENSING, 1997).

A escápula de *T. terrestris* (Figura 1) é um osso plano, ovalado e irregular, que se encontra preso obliquamente à parte cranial da parede torácica e articula-se distalmente com a cabeça do úmero, através da cavidade glenóide, sendo um conector. No equino (*Equus caballus*), segundo Getty; Sisson; Grossman, 1986; (1986) a escápula é um osso triangular. Em *T. terrestris* apresenta duas faces (medial e lateral), duas margens (cranial e caudal) e dois ângulos (cranial, caudal). A mesma configuração é encontrada em equinos (KÖNIG; LIEBICH, 2002), capivara (*Hydrochoerus hydrochaeris*) e leão (*Panthera leo*) (SOUZA et al., 2009). Segundo Varela (2010), a escápula tem a função de abrigar os músculos da área do membro torácico, dando-lhes origem, estes músculos estão agrupados em torno dela.

A face lateral é dividida pela espinha da escápula (Figura 1. II B), que é bastante alongada e proeminente, como nos ruminantes (GETTY; SISSON; GROSSMAN, 1986). A fossa supraespinhal (Figura 1. II D) é menor, se comparada à fossa infraespinhal (Figura 1. II E). No centro da escápula localiza-se a tuberosidade da escápula (Figura 1. II C) que serve de inserção ao músculo trapézio. Há presença de forame nutrício na região distal desta face (Figura 1. II H). Ressalta-se que,

diferente dos ruminantes, *T. terrestris* não possui acrômio (GETTY; SISSON; GROSSMAN, 1986).

Na face medial da escápula de *T. terrestris* a fossa subescapular (Figura 1. I J) ocupa aproximadamente 1/3 do osso. Esta fossa possui pequenas protuberâncias na direção medial, estas mesmas características são muito evidentes no *Equus caballus* como apresentado por König; Liebich (2002), Getty, Sisson, Grossman (1986) e Souza et al. (2009). Há a presença de incisura na margem lateral distal (Figura 1. I I), na parte distal localizam-se forames nutritícios de diversos diâmetros (Figura 1. II H). O colo da escápula é liso e encontra-se na parte distal dessa (Figura 1. I E), o processo coracóide é proeminente e a tuberosidade supraglenoidal é ovalada.

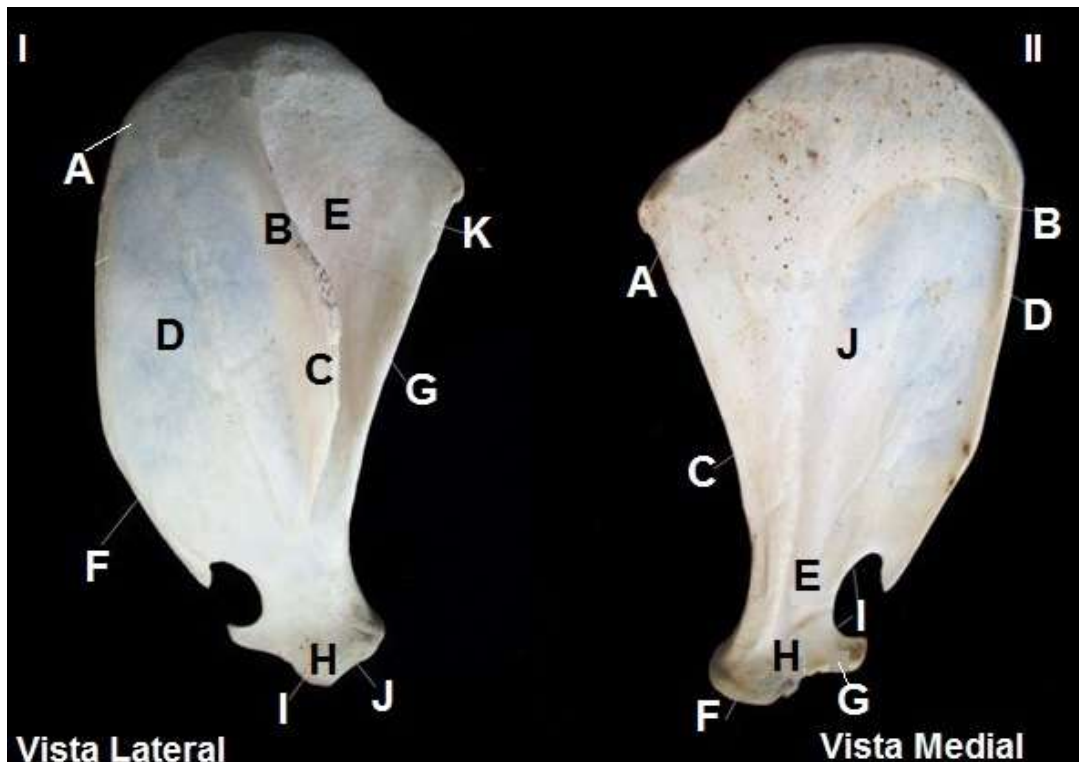


Figura 1 – Fotografia da escápula de *T. terrestris*. (Fonte: Acervo particular. Uberlândia, 2012).

Legenda: I: Vista lateral - (A) ângulo cranial; (B) espinha da escápula; (C) tuberosidade da escápula; (D) fossa supraespinhal; (E) fossa infraespinhal; (F) margem cranial; (G) margem caudal; (H) forame nutrício; (I) tuberosidade supraglenoidal; (J) cavidade glenóide; (K) ângulo caudal.

II: Vista Medial - (A) ângulo caudal; (B) ângulo cranial; (C) margem caudal; (D) margem cranial; (E) colo da escápula; (F) cavidade glenóide; (G) tuberosidade supraglenoidal; (H) processo coracóide; (I) incisura na margem lateral distal; (J) fossa subescapular.

O úmero (Figura 2) é o osso que está presente no braço de *T. terrestris*. É um osso longo típico e como tal é constituído de corpo (diáfise) com extremidades distal e proximal (epífises). Apresenta quatro faces, medial, lateral, caudal e cranial.

Possui forma arredondada e articula-se proximalmente com a escápula, através da cavidade glenóide, assim como nos equinos (GETTY; SISSON; GROSSMAN, 1986) e distalmente com o rádio e a ulna. Segundo Varela (2010), nos quadrúpedes o úmero agrupa os músculos do braço, dando inserção para os músculos originados na escápula.

A cabeça do úmero (Figura 2 IF), estrutura que se articula com a cavidade glenóide, é arredondada e maior que esta cavidade. O colo (Figura 2. I B) é bem aparente e está caudalmente localizado com relação à cabeça do úmero ao lado da tuberosidade maior que também é proeminente (Figura 2 IA). A tuberosidade menor (Figura 2. II L) localiza-se proximalmente a escápula, medialmente ao sulco intertuberal, constituindo, assim, sua parede medial. O sulco intertuberal (Figura 2. II J) é uma região rugosa com a presença de pequenos forames nutritivos em sua parte medial.

O corpo do úmero é cilíndrico e em sua face lateral localiza-se a tuberosidade deltóidea (Figura 2. I C, II H), que possui aspecto rugoso, assim como em *Equus caballus* (GETTY; SISSON; GROSSMAN, 1986) e veados-campeiros (*Ozotoceros bezoarticus*) (VARELA, 2010). A face lateral é lisa com uma breve depressão, o sulco para o músculo braquial (Figura 2. II G).

A face medial é reta, diferentemente dos equinos, nesta face localiza-se uma parte rugosa que é a tuberosidade para o músculo redondo maior (Figura 2. II M), na parte longitudinal do osso, onde há a inserção do músculo redondo maior. Na face medial do úmero na parte distal, localiza-se um forame nutritivo (Figura 2. II N). Na face caudal, distalmente, encontra-se a fossa do olécrano (Figura 2. I E), que é mais profunda se comparada à fossa radial. A face cranial do corpo do úmero é levemente triangular e lisa. A tuberosidade para o músculo redondo menor (Figura 2. I D) está localizada em sua parte proximal.

A extremidade distal do osso é formada pelo côndilo que se divide em capitulo (Figura 2. II A), tróclea (Figura 2. II B), fossa radial (Figura 2. II C) e fossa do olécrano (Figura 2. I E), compondo a superfície articular com o rádio e a ulna, sendo o capitulo estreito e localizado lateralmente a tróclea. A fossa radial localiza-se cranialmente à tróclea, é uma depressão rugosa e com presença do forame supracondilar, o epicôndilo medial é arredondado (Figura 2 IID) já o epicôndilo lateral é em formato de espinha (Figura 2 IIE). A tuberosidade do músculo redondo maior é lisa e abriga a inserção desse músculo (Figura 2 II. I).

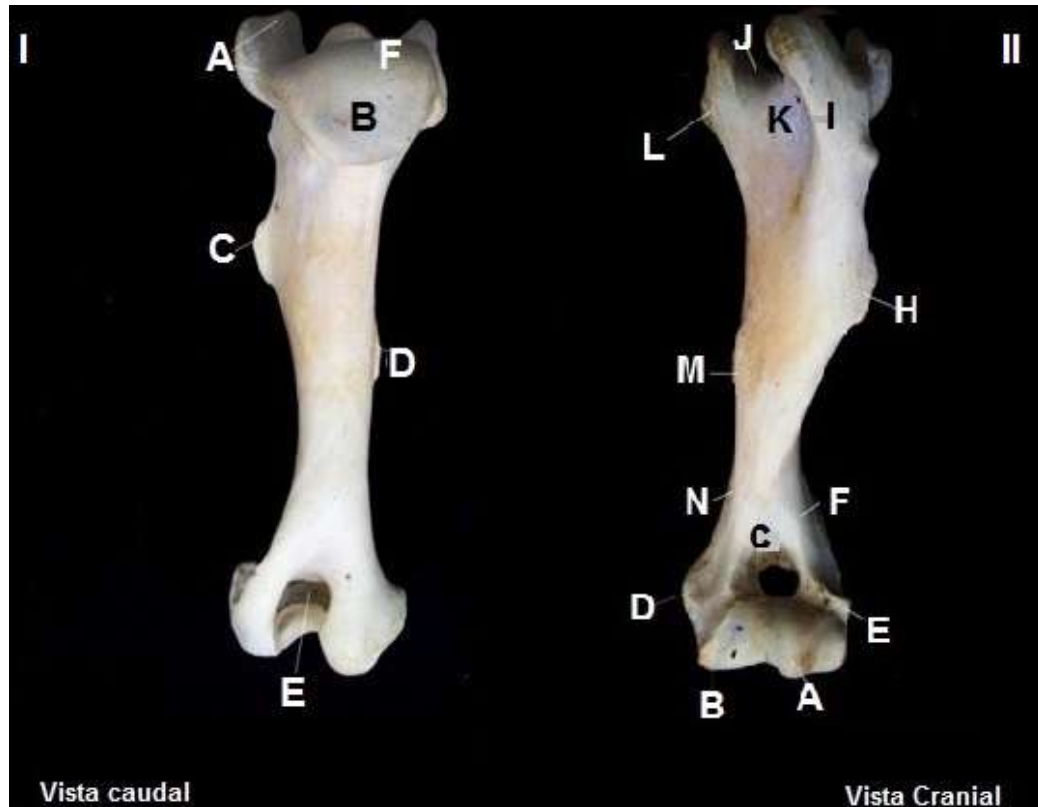

Figura 2 – Fotografia do úmero de *T. terrestris*. (Fonte: Acervo particular. Uberlândia, 2012).

Legenda: I: **Vista Caudal** - (A) tuberosidade maior; (B) colo; (C) tuberosidade deltóidea; (D) tuberosidade para o músculo redondo menor (E) fossa do olecrano (F) cabeça do úmero.

II: **Vista Cranial** - (A) capítulo; (B) tróclea; (C) fossa radial; (D) epicôndilo medial; (E) epicôndilo lateral; (F) crista do epicôndilo lateral; (G) sulco para o músculo braquial; (H) tuberosidade deltóidea; (I) tuberosidade maior; (J) sulco intertuberal; (K) forame nutrício proximal; (L) tuberosidade menor; (M) tuberosidade para o músculo redondo maior; (N) forame nutrício distal.

Miologia

Os músculos são fundamentais unidades de trabalho dos animais, e por meio das contrações e relaxamentos, harmonizam os movimentos de flexão, extensão, adução, abdução e rotação (THOMASSIAM, 2005). Os músculos do cingulo escapular de *T. terrestris* se originam na escápula e se inserem no úmero; dividem-se na face lateral e face medial da escápula. No ombro estão localizadas duas fáscias, superficial e profunda. A fáscia superficial contém o músculo cutâneo. A fáscia profunda de *T. terrestris* é forte e tendínea, está aderida aos músculos da face lateral da escápula assim como apresentado por Getty, Sisson, Grossman (1986).

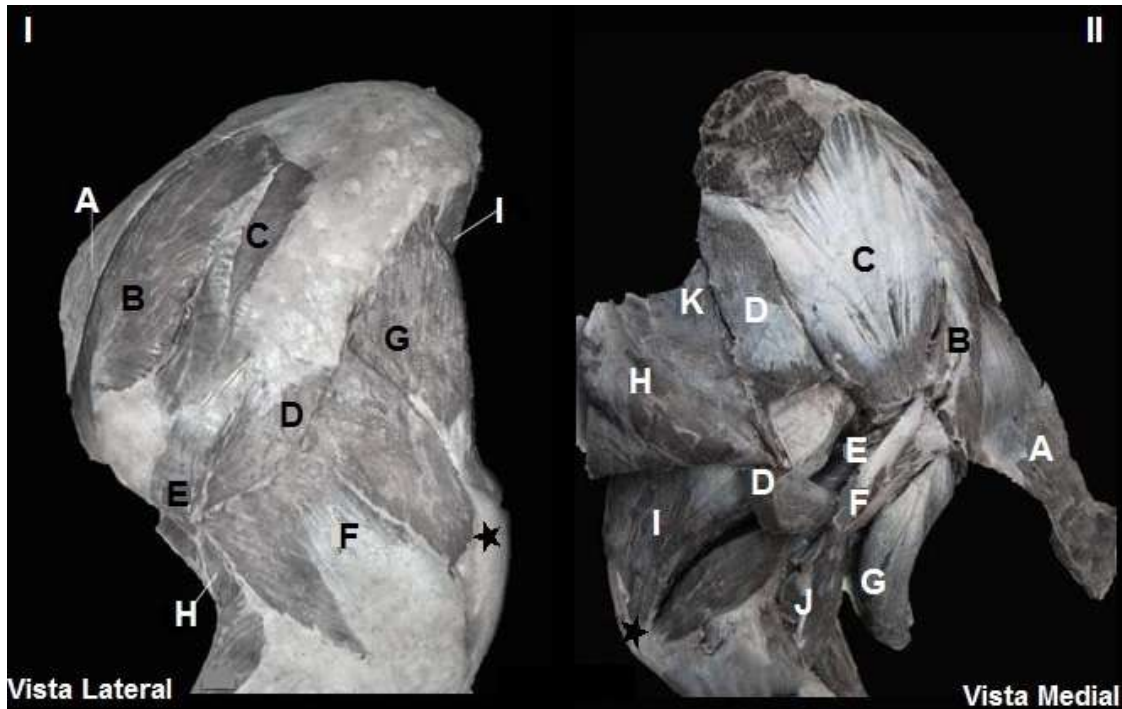


Figura 3 – Fotografia dos músculos do cingulo escapular e braço de *T. terrestris*, faces lateral e medial, respectivamente. (Fonte: Acervo particular. Uberlândia, 2013).

Legenda: I: Face Lateral - (A) m. subclávio; (B) m. supraespinhal; (C) m. infraespinhal; (D) m. deltóide; (E) m. redondo menor; (F) m. tríceps do braço cabeça lateral; (G) m. tríceps do braço cabeça longa; (H) m. braquial; (I) m. tensor da fáscia do antebraço. **II Face Medial** - (A) m. subclávio; (B) m. supraespinhal; (C) m. subescapular; (D) m. redondo maior [parcialmente rebatido]; (E) m. articular do ombro; (F) m. coracobraquial; (G) m. bíceps do braço [parcialmente rebatido]; (H) m. tensor da fáscia do antebraço [parcialmente rebatido]; (I) m. tríceps do braço cabeça medial; (J) m. braquial; (K). m. grande dorsal [parcialmente rebatido]; olécrano.★

Os músculos que fazem parte da face lateral da escápula são o m. subclávio, m. deltóide, m. supraespinhal, m. infraespinhal e m. redondo menor.

O m. subclávio (Figura 3. I A) em *T. terrestris* é um músculo protuberante e volumoso, que se situa cranialmente à articulação glenoumeral, com uma grande quantidade de tecido adiposo. Em equinos este músculo é parte do membro torácico originando-se na parte cranial do esterno. Nos carnívoros está ausente e em ruminantes tem inserção junto ao m. supraespinhal e sua função é fixar a escápula (DYCE, SACK, WENSING, 1997).

O m. deltóide (Figura 3. I D) é um músculo arredondado em sua parte média, está localizado, parcialmente, na face lateral da articulação do ombro. A parte caudal está fixada na escápula. Cabe ressaltar que em *T. terrestris* não existe parte acromial como nos bovinos, sendo este músculo muito similar ao do equino (GETTY; SISSON; GROSSMAN, 1986). Santos et al. (2010a), descreveu que a escápula de quati (*Nasua nasua*) e mão-pelada (*Procyon cancrivorus*) possui duas partes, escapular e acromial.

O m. supraespinhal (Figura 3. I B) tem formato alongado e espesso em toda sua extensão com fibras verticais. Este músculo está envolvido por uma aponeurose fibrosa. Está dividido em dois ramos de onde se origina o tendão de origem do m. bíceps do braço, assim como nos equinos (DYCE, SACK, WENSING, 1997). Em trabalho semelhante com *Ozotoceros bezoarticus*, Varela (2010) descreveu a mesma origem, inserção e função de estender a articulação do ombro, dando suporte para a postura e o trote.

O m. infraespinhal de *T. terrestris* (Figura 3. I C) é semelhante ao do equino (GETTY; SISSON; GROSSMAN, 1986). Localiza-se na fossa infraespinhal da escápula e ocupa a maior parte desta, estendendo-se caudalmente a partir dela. Revestido por uma densa aponeurose que o insere na escápula é dividido por dois estratos. Assim como em *Nasua nasua* exerce a ação de estender e flexionar a articulação do ombro e girar o braço lateralmente (SANTOS et al., 2010a).

O m. redondo menor (Figura 3. I E) é pequeno e está situado na margem caudal da escápula, entre os músculos deltóide e infraespinhal, é ligado à cabeça lateral do m. tríceps do braço na parte profunda. Apesar de ser chamado de redondo, em *T. terrestris* tem forma triangular plana, é coberto por uma aponeurose fibrosa, sua origem e inserção são as mesmas do Puma (*Puma concolor*) (CONCHA et al., 2004). Segundo Dyce, Sack, Wensing (1997) em equinos é um pequeno músculo de pouca importância, já Getty, Sisson, Grossman (1986) ressaltam que em equinos fornece as fibras de origem para o m. infraespinhal e a cabeça longa do m. tríceps do braço e em sua parte profunda articula-se com a tuberosidade maior do úmero, o que é percebido também em *T. terrestris*.

Os músculos que fazem parte da face medial da escápula ocupam a fossa subescapular e alargam-se tanto cranial como caudalmente, são eles o m. subescapular, m. coracobraquial, m. articular do ombro e m. redondo maior.

O m. subescapular (Figura 3. II C) ocupa toda a extensão da fossa subescapular (GETTY; SISSON; GROSSMAN, 1986; KÖNIG; LIEBICH, 2002; CONCHA et al., 2004; SANTOS et al., 2010a,b), exceto as partes dos ângulos cranial e caudal da escápula. É um músculo triangular plano e no ângulo cranial é arredondado, seguindo o formato da escápula de *T. terrestris*. A aponeurose que cobre o músculo é densa e tendinosa. Em cachorros domésticos (*Canis spp.*), *Nasua nasua* e *Procyon Cancrivorus*, segundo Santos et al. (2010a,b), tem a função

de estender e aduzir o ombro, o que é uma forte inferência também para *T. terrestris*.

O m. redondo maior (Figura 3. II D) é alongado e largo e inserido na face medial do m. tríceps do braço (cabeça medial). Em *canis spp.*, segundo St. Clair (1986 apud Santos et al., 2010a), em *Nasua nasua*, segundo Santos et al. (2010a) e em *Procyon cancrivorus* (Santos et al., 2010b) o músculo redondo maior possui ação de flexionar o ombro e rodar lateralmente o braço, o que também ocorre em *T. terrestris*.

O m. coracobraquial (Figura 3. II F) está localizado na face medial da articulação do ombro e do braço. Está situado caudalmente ao m. redondo maior, assim como descrito por Getty, Sisson, Grossman (1986) em cavalos.

O m. articular do ombro (Figura 3. II E) é um pequeno músculo situado na superfície flexora da cápsula da articulação do ombro, imediatamente caudal ao m. tríceps do braço (cabeça medial). Em *T. terrestris*, este músculo está pouco evidente, assim como nos equinos (GETTY, 1986).

Os músculos do braço incorporam-se ao úmero e inserem-se no antebraço. Os músculos que fazem parte do braço são o m. bíceps do braço, m. braquial, m. tríceps do braço, m. tensor da fáscia do antebraço e m. ancôneo.

O m. bíceps do braço (Figura 3. II G) está localizado na parte cranial do úmero de *T. terrestris* e está coberto pelo músculo peitoral. É um músculo forte, está envolto por uma fáscia espessa e está dividido tendinalmente em duas partes (superficial e profunda), assim como nos equinos (GETTY; SISSON; GROSSMAN, 1986). Em *Nasua nasua* e em *Procyon cancrivorus*, segundo Santos et al. (2010a,b), este músculo tem apenas uma parte. A origem e inserção coincidem com o descrito por Varela (2010) para *Ozotoceros bezoarticus*.

O m. braquial (Figura 3. II J) é volumoso e ocupa o sulco do músculo braquial do úmero. Inteiramente muscular ele cruza o m. bíceps do braço até se fixar no antebraço. Dyce, Sack, Wensing (1997), afirmam que nos equinos, este músculo cruza a face flexora do cotovelo e insere-se na parte proximal do rádio.

O m. tríceps do braço (Figura 3. I F e G e II I) em *T. terrestris* é o maior músculo desta região, ocupa o ângulo entre a margem caudal da escápula e úmero e está dividido em três cabeças principais e uma acessória, cabe ressaltar que a cabeça acessória está relacionada à cabeça medial, no entanto diferencia-se em função da direção de suas fibras, esta cabeça acessória também é descrita por

Getty, Sisson, Grossman (1986) para caprinos. A cabeça longa é a mais volumosa, triangular e espessa, e está coberta por uma grande aponeurose; a cabeça lateral é uma parte retangular e espessa, que está situada na parte lateral do braço, parcialmente coberta pelos músculos deltóide e redondo maior; a cabeça medial do m. tríceps do braço está juntamente com a acessória na face medial do úmero, estendem-se do terço médio do úmero até o olécrano, imediatamente abaixo da cabeça da tuberosidade menor do úmero, assim como nos equinos, as origens e inserções coincidem (GETTY; SISSON; GROSSMAN, 1986).

O m. tensor da fásia do antebraço (Figura 3. II H) é uma faixa muscular estreita e triangular localizada nas faces medial e caudal do braço. Estende-se do terço proximal da margem caudal da escápula até a face medial do olécrano. Mesmo tendo o nome tensor da fásia do antebraço este músculo não se associa à fásia.

O m. ancôneo de *T. terrestris* é pequeno e alongado, se situa na face lateral do braço profundamente e é coberto pela cabeça lateral do m. tríceps do braço. Em bovinos e equinos (GETTY; SISSON; GROSSMAN, 1986), bem como em *T. terrestris*, este músculo está intimamente ligado à parte lateral do m. tríceps do braço.

Os músculos no extremo proximal do membro torácico servem para prover o braço de alavancas com importantes músculos impulsores. Assim como nos equinos, a longa alavanca muscular de *T. terrestris* fornece um passo maior por unidade de trabalho muscular. Estes fortes braços de alavanca, são bem adaptados para o desenvolvimento de força (GETTY; SISSON; GROSSMAN, 1986; DYCE, SACK, WENSING, 1997).

O Quadro 1 e Figura 4 mostram os pontos de fixação (origem e inserção) e a inferência da ação dos músculos do cíngulo escapular e braço de *T. terrestris*, com base nos pontos de fixação, direção de fibras e o que é descrito pela literatura para outros animais.

Quadro 1 – Origem, inserção e inferência da ação dos músculos do cingulo escapular e braço de *Tapirus terrestris*.

Músculos escapulares laterais	Origem	Inserção	Inferência de ação
m. subclávio	Margem cranial da escápula	Face profunda do m. braquiocefálico	Manter o m. braquiocefálico junto à face lateral
m. deltóide	Margem cranial da escápula por aponeurose	Tuberosidade deltóidea	Flexionar a articulação do ombro e abduzir o braço
m. supraespinhal	Cartilagem da escápula, distal à fossa infraespinhal	Tuberosidades maior e menor do úmero	Estender a articulação do ombro
m. infraespinhal	Cartilagem da escápula, distal à fossa infraespinhal	Tuberosidade maior do úmero	Abduzir o braço e girá-lo lateralmente.
m. redondo menor	Parte caudal da fossa infraespinhal na Margem caudal da escápula	Imediatamente distal à tuberosidade deltoidea, na face medial do úmero	Flexionar a articulação do ombro, abduzir o braço e rotação lateral do ombro
Músculos escapulares mediais	Origem	Inserção	Inferência de ação
m. subescapular	Fossa subescapular da escápula, na margem cranial	Tuberosidade menor do úmero, em sua parte caudal	Aduzir o ombro
m. redondo maior	Face medial, na margem caudal na região proximal da escápula	Tuberosidade do m. redondo maior no úmero	Flexionar a articulação do ombro e aduzir o braço
m. coracobraquial	Processo coracóide da escápula	Face cranial do úmero, no seu terço distal cranial à fossa radial	Aduzir o braço e flexionar a articulação do ombro
m. articular do ombro	Na parte caudal da cavidade glenoidal	Superfície caudal do corpo do úmero, distal ao colo	Tencionar a cápsula de articulação do ombro
Músculos do braço	Origem	Inserção	Inferência de ação
m. bíceps do braço	Ambas partes no Tuberosidade supraglenodal	Tuberosidade radial e fásia do antebraço	Fixar o ombro e o cotovelo, flexionar a articulação do cotovelo e tencionar a fásia do antebraço
m. braquial	Terço proximal da superfície caudal do úmero	Margem medial do rádio, próximo ao ligamento colateral	Flexionar a articulação do cotovelo
m. tríceps do braço	Cabeça longa: margem caudal da escápula	Cabeça longa: Parte caudal da tuberosidade do olécrano	Estender a articulação do cotovelo e flexionar a articulação do ombro
	Cabeça lateral: tuberosidade deltoidea, pela fásia da articulação do cotovelo	Cabeça lateral: superfície lateral do olécrano	Estender a articulação do cotovelo
	Cabeça medial e cabeça acessória: superfície medial do corpo do úmero, distalmente a tuberosidade do m. redondo maior	Cabeça medial: parte cranial da tuberosidade do olécrano	Estender a articulação do cotovelo
	Cabeça acessória - superfície medial do corpo do úmero	Cabeça medial: parte cranial da tuberosidade do olécrano	Estender a articulação do cotovelo
m. tensor da fásia do antebraço	Margem caudal da escápula, por meio do tendão grande dorsal	Fásia do antebraço, na tuberosidade do olécrano	Estender a articulação do cotovelo
m. ancônio	Superfície caudal, imediatamente distal ao tuberosidade maior do úmero	Superfície lateral do olécrano	Estender a articulação do cotovelo e elevar a cápsula da articulação

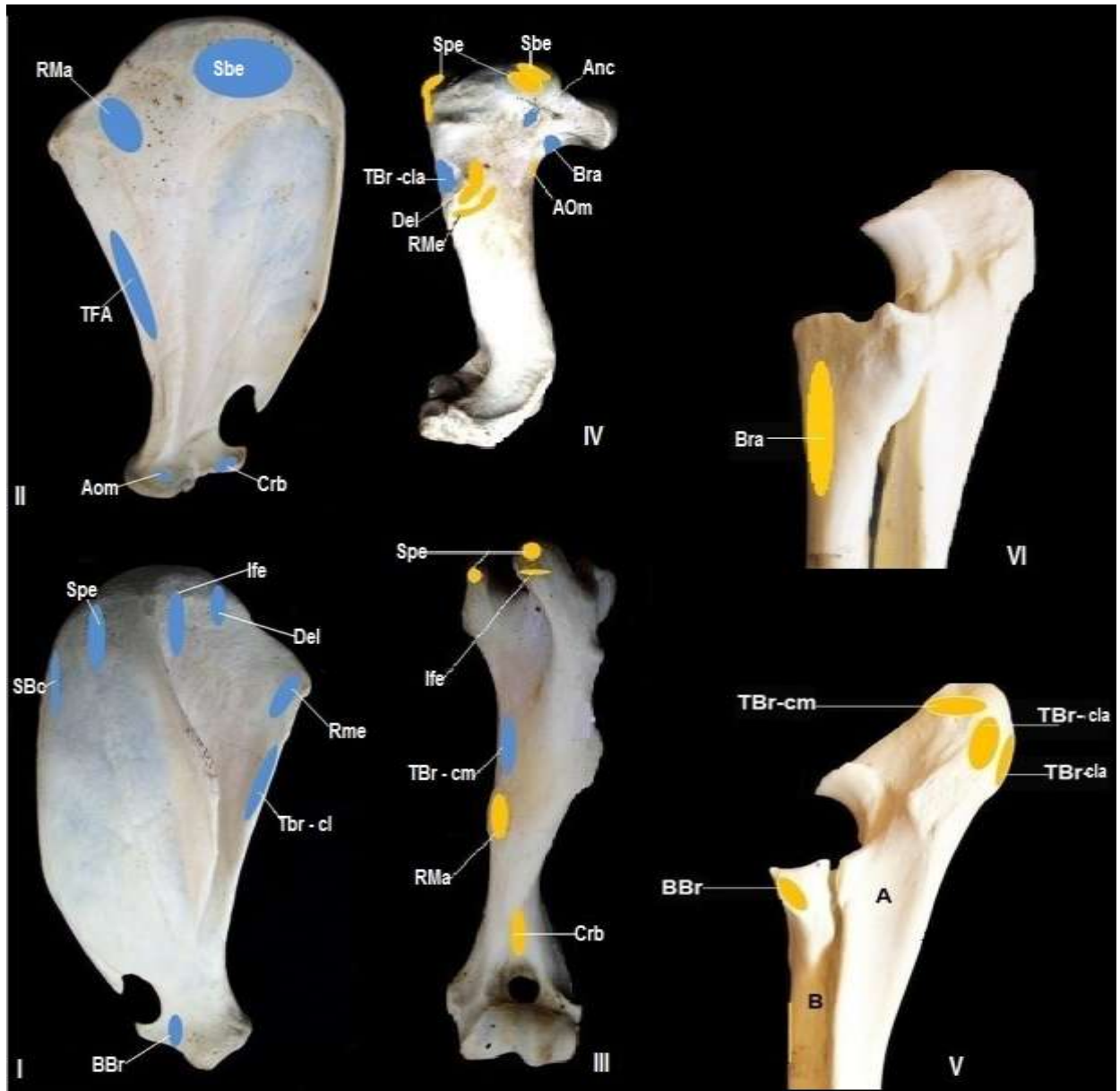


Figura 4 – Fotografias dos pontos de fixação dos músculos do cingulo escapular e braço de *Tapirus terrestris*. Amarelo: ponto de inserção muscular. Azul: ponto de origem muscular. (Fonte: Acervo particular. Uberlândia, 2013).

Legenda: **I: Vista lateral da escápula** – (BBr) m. bíceps do braço; (Del) m. deltóide; (Ife) m. infraespinhal; (RMe) m. redondo menor; (Sbc) m. subclávio; (Spe) m. supraespinhal; (TBr-cl) músculo tríceps do braço cabeça longa. **II: Vista medial da escápula** – (AOm) m. articular do ombro; (Crb) m. coracobraquial; (RMa) m. redondo maior; (Sbe) m. subescapular; (TFA) m. tensor da fásia do antebraço. **III: Vista cranial do úmero** – (Crb) m. coracobraquial; (Ife) m. infraespinhal; (RMa) m. redondo maior; (Spe) m. supraespinhal; (TBr-cm) m. tríceps do braço cabeça medial. **IV: Vista lateral do úmero** – (Anc) m. ancôneo; (AOm) m. articular do ombro; (Bra) m. braquial; (Del) m. deltóide; (RMe) m. redondo menor; (Sbe) m. subescapular; (Spe) m. supraespinhal; (TBr-cla) m. tríceps do braço cabeça lateral. **V: Vista lateral da ulna (A) e rádio (B)** – (BBr) m. bíceps do braço; ((TBr-cl) m. tríceps do braço cabeça longa; (TBr-cla) m. tríceps do braço cabeça lateral; (TBr-cm) tríceps do braço cabeça medial. **VI: Vista Medial da ulna** – (Bra) m. braquial.

CONCLUSÃO

Os ossos do cingulo escapular e braço de *T. terrestris* têm acidentes específicos em comparação com outras espécies. A escápula apresenta algumas diferenças em relação aos animais comparados, não possui acrômio e é ovalada, todavia, pode-se inferir que é mais similar à de *Equus caballus*. Os músculos apresentam-se em mesma quantidade e disposição aos dos equinos, apresentando, também, similaridades com outros animais silvestres e domésticos. As principais diferenças morfológicas de *T. terrestris* corroboram para se inferir que a estrutura anatômica do cingulo escapular e braço são adaptados funcionalmente para esta espécie.

REFERÊNCIAS

- ASSOCIAÇÃO BRASILEIRA DE NORMAS TÉCNICAS. NBR 14724: informação e documentação: trabalhos acadêmicos: apresentação. Rio de Janeiro, 2011.
- CONCHA, I.; ADARO, L.; BORRÓN, C.; ALTAMIRANO, C. 2004. Consideraciones anatómicas sobre la musculatura intrínseca del miembro torácico del puma (*Puma concolor*). **International Journal of Morphology**, 22 (2): 121-125.
- COZZUOL, M. A.; CLOZATO, C. L.; HOLANDA, E. C.; RODRIGUES, F. H. G.; NIENOW, S.; THOISY, B.; REDONDO, R. A. F.; SANTOS, F. R. A new species of tapir from the Amazon. *Journal of Mammalogy*, 94(6):1331-1345. 2013.
- DYCE, K. M.; SACK, W. O.; WENSING, C. J. G. In: **Tratado de Anatomia Veterinária**. Rio de Janeiro: Guanabara Koogan, 1997, 344 p.
- FRAGOSO, J. M. Tapir generated seed shadows: scale sepdependeent pachiness in teha amazon rain Forest. **Journal of ecology**, 85. 2007.
- GETTY, R.; SISSON, S.; GROSSMAN, J. D. **Anatomia dos Animais Domésticos**. Rio de Janeiro: Guanabara Koogan, 5. Ed. v. 1. 1986. 1134 p.

GONDIM, M. F. N.; JORIO, M. R. V. **Família Tapiridae: aspectos biológicos e veterinários**. Curso de Pós-Graduação Lato Sensu – Especialização em Clínica Médica e Cirúrgica de Animais Selvagens e Exóticos, Centro Universitário da Grande Dourados, Mato Grosso do Sul. 2011.

HELENO, A. R.; SANTOS, L. M.; MIGLINO, M. A.; PERES, J. A.; GUERRA, R. R. Biometria, histologia e morfometria do sistema digestório do cachorro-do-mato (*Cerdocyon thous*) de vida livre. **Revista Biotemas**, v. 24, n. 4, 2011.

HERNANDEZ-DIVERS, S.; QUSE, V.; MAY JR, J. A.; DE THOISY, B.; VANSTREELS, R. E. T.; MARQUES, P. A. B.; TORRES, I. L. **Manual de medicina veterinária de antas em campo**. IUCN/SSC TAPIR SPECIALIST GROUP (TSG), 2007.

HICKMAN, C. ROBERTS, L; LARSON, A. **Integrated principles of Zoology**. 11 ed. Boston: McGraw-Hill. 2001. 234 p.

HOLANDA, E. C. Os **Tapiridae (Mammalia, Perissodactyla) do pleistoceno superior do estado de Rondônia, Brasil. Dissertação (Mestrado)**. Universidade Federal do Rio Grande do Sul. Instituto de Geociências. Programa de Pós-Graduação em Geociências. Porto Alegre, RS. 2007.

HUBBE, A. **Contextualização Taxonômica e Morfométrica dos Remanescentes Ósseos da Megafauna da Gruta Cuveri (MG), Um Sítio Paleontológico do Pleistoceno Tardio**. Dissertação de Mestrado – Instituto de biociências da USP. Departamento de genética e biologia evolutiva 2008.

INTERNATIONAL COMMITTEE ON VETERINARY GROSS ANATOMICAL NOMENCLATURE. **Nomina anatomica veterinária**. 5. ed. (rev.) Knoxville: World Association on Veterinary Anatomist, 2012. 177 p.

KÖNIG, H. E.; LIEBICH, H. G. **Anatomia dos Animais Domésticos – Aparelho Locomotor**. Porto Alegre, Artmed, 2002. v. 1. 269 p.

LIMA, V. M.; PEREIRA, F. C.; PEREIRA, K. F. Estudo Morfológico dos Músculos do Antebraço de Mão-Pelada, *Procyon cancrivorus* CUVIER, 1798. **Bioscience Journal**, v. 26, n. 1, p. 109-114, 2010.

MEDICI, E. P. Family Tapiridae (Tapirs). *In*: Wilson, D. E. & Mittermeier, R. A. Handbook of the mammals of the world – Volume 2: **Hoofed Mammals**. Lynx Edicions. 2011, 886p.

PADILLA, M.; DOWLER, R. C. *Tapirus terrestris*. Mammalian Species, New York, v.2, no. 481, p. 1-8, 3 figs., 1994.

PAGLIA, A. P., FONSECA, G. A. B. da, RYLANDS, A. B., HERRMANN, G., AGUIAR, L. M. S., CHIARELLO, A. G., Leite, Y. L. R., COSTA, L. P.; SICILIANO, S.; KIERULFF, M. C. M.; MENDES, S. L.; TAVARES, V. da C.; MITTERMEIER, R. A. e PATTON, J. L. **Lista Anotada dos Mamíferos do Brasil / Annotated Checklist of Brazilian Mammals**. 2ª Edição / 2nd Edition. Occasional Papers in Conservation Biology, No. 6. Conservation International, Arlington, VA. 2012. 6pp.

RAMSAY, C. R.; ZAINUDDIN, Z. Z. **Infectious diseases of the rhinoceros and tapir**. *In*: FOWLER, M. E.: Zoo and Wild Animal Medicine, 3. ed. Philadelphia: W. B. Saunders Company, p.459-466, 1993.

SANTOS, A. C dos; BERTASSOLI, B. M.; OLIVEIRA, V. C. de.; CARVALHO, A. F. de., ROSA, R. A.; MANLANERES, C. A. F.; Morfologia dos músculos do ombro, braço e antebraço do quati (*Nasua nasua* Linnaeus, 1758). **Revista Biotemas**, 23 (3), setembro de 2010a.

SANTOS, A. C dos; BERTASSOLI, B. M.; ROSA, R. A. AL.; CARVALHO, A. F. de., ROSA, R. A.;MANLANERES, C. A. F Miologia Comparada Do Membro Torácico Do Mão-pelada (*Procyon Cancrivorus*, G. CUVIER, 1798). **Revista da FZVA**.Uruguiana, v.17, n.2, p. 262-275. 2010b.

SOUZA, J. B. S. FILHO, J. A. C. L. CRUZ, J. A. L. O., SANTOS, R. M B. Estudo Da Anatomia Comparada Entre As Escápulas Dos Esqueletos Do Museu De Anatomia Da UFRPE Como Complemento De Aulas De Osteologia. XII Jornada de Ensino, Pesquisa e Extensão da UFRPE, 2012. Disponível em: <<<http://www.eventosufrpe.com.br/eventosufrpe/jepex2009/cd/resumos/R1105-2.pdf>>>. Acesso em 11 de Novembro de 2012.

THOMASSIAN, A. **Enfermidades dos cavalos**. 4. ed. São Paulo: Livraria Varela, 2005. 573p.

VARELA, G. **Osteología y miología de lós miembros anterior e posterior del venado de campo (*Ozotoceros bezoarticus*)**. 2010. 51 f. Tesina (Licenciatura en Ciências Biológicas) – Universidad de La República Uruguay, Uruguay, 2010.

VARVRUK, J. W. A importância do estudo da anatomia humana para o estudante da área de saúde. Faculdade de Medicina, Centro de Ciências da Saúde, Universidade Estadual de Maringá. **O anatomista**. Ano 3, Volume 2, Abril-Junho, 2012.

CAPÍTULO 3 – ANATOMIA ÓSSEA E MUSCULAR DO ANTEBRAÇO E MÃO DE *Tapirus terrestris* (PERISSODACTYLA, TAPIRIDAE)

RESUMO

Atualmente a anta brasileira é o único representante nativo da ordem Perissodactyla no Brasil, e é, também o maior mamífero terrestre. *T. terrestris* pertence à ordem dos Perissodactyla, assim como os equinos. Objetivou-se descrever a anatomia óssea e muscular do antebraço e mão de *Tapirus terrestris* e comparar com outras espécies de mamíferos. Foram utilizadas cinco peças anatômicas doadas por um criadouro ao Laboratório de Ensino e Pesquisa em Animais Silvestres da Universidade Federal de Uberlândia (LAPAS-UFU), após óbito sem trauma. Os ossos foram analisados, os músculos dissecados, e ambos descritos. Os ossos que constituem o esqueleto do antebraço e mão da anta são a ulna, rádio, metacarpos, carpos, falanges e sesamóides. Os músculos são: m. extensor carpo radial, m. ulnar lateral, m. flexor carpo radial, m. extensor radial comum, m. extensor longo dos dedos II, III, IV e V, m. extensor digital lateral, m. abductor longo, m. flexor digital superficial, m. flexor digital profundo, m. flexor carpo ulnar, m. flexor oblíquo do carpo, mm. interósseos e m. lumbricais.

Palavras-chave: Morfologia. Tapiridae. Músculos. Ossos.

CHAPTER 3 - BONE AND MUSCULAR ANATOMY OF THE FOREARM AND HAND IN *Tapirus terrestris* (PERISSODACTYLA, TAPIRIDAE)

ABSTRACT

Currently the Brazilian tapir is the only native representative of the order Perissodactyla in Brazil, and is also the largest land mammal. *T. terrestris* belongs to the order of Perissodactyla as horses too. This study aimed to describe the bone and muscular anatomy of the forearm and hand in *Tapirus terrestris* and also compare with other mammalian species. We used five anatomical specimens donated from a breeder to the Laboratory for Teaching and Research on Wild Animals of the Federal University of Uberlândia after death with no trauma. The bones were analyzed, the muscles dissected, and both described. The bones forming the skeleton of the forearm and hand of tapir are the ulna, radius, metacarpals, carpals, phalanges and sesamoid. The muscles are extensor carpi radialis m., ulnar side m., flexor carpi radialis m., extensor radialis common m., extensor digitorum longus II, III, IV and V, lateral digital extensor m., long abductor m., superficial digital flexor m., digital flexor m., flexor carpi ulnaris m., flexor carpal oblique m., and interosseous m. and lumbricals m.

Keywords: Morphology. Tapiridae. Muscles. Bones.

INTRODUÇÃO

T. terrestris (anta) (Linneaus 1758) é um animal pertencente à ordem Perissodactyla que é composta por três famílias, Tapiridae (antas); Equidae (cavalos, zebras e burros) e Rhinoceroidea (rinocerontes) (REDFORD; EISENBERG, 1989; RAMSAY; ZAINUDDIN, 1993). São encontrados na Terra desde o Pleistoceno, ou seja, em um período de cerca de dois milhões de anos, sendo um animal considerado recente na escala temporal (HOLANDA, 2007). O gênero *Tapirus*, hoje, abrange cinco espécies, *Tapirus terrestris*, *Tapirus pinchaque*, *Tapirus bairdii* e *Tapirus indicus* *T. kabomani* (COZZUOL, et al., 2013).

Os tapirídeos são animais ungulados, que se caracterizam por apresentar uma quantidade ímpar de dedos e a sustentação do corpo nas extremidades destes (EISENBERG, REDEFORD, 1989). *T. terrestris*, diferentemente, tem quatro dedos na mão e três no pé. O quarto dedo do membro torácico é menos desenvolvido e eventualmente toca o solo. Funcionalmente a anta usa o quarto dedo na postura de descanso e sustentação do peso (HERNANDEZ-DIVERS, 2007).

Estes animais tem uma ampla distribuição geográfica na América do Sul e especificamente no Brasil distribui-se em todos os biomas, exceto no extremo sul dos Pampas (PADILLA; DOWLER, 1994; BROOKS, BODMER, MATOLA, 1997). Encontra-se extinta na Caatinga (MEDICI et al., 2012) e está com a densidade relativa considerada baixa no estado do Paraná (VIDOLINI, BIODINI, WANDEMBRUCK, 2011). *T. terrestris* desempenha grande importância no meio ambiente como dispersor de sementes, além de ter forte integração nas teias alimentares (VIDOLINI, BIODINI, WANDEMBRUCK, 2011). Entretanto, esta espécie encontra-se exposta a diversas ameaças (MEDICI et al., 2012).

T. terrestris é o maior mamífero terrestre ocorrente no Brasil, chegando à massa corporal de 300 kg. São animais que tem um restrito potencial reprodutivo, longo período gestacional (12 a 13 meses) e apresentam comportamento solitário. A espécie encontra-se potencialmente vulnerável à extinção (IUCN, 2013), devido a mudanças demográficas e ambientais (MEDICI et al., 2011; MEDICI et al., 2012). De acordo com Fragoso (1997), a caça é o fator principal do desaparecimento de *T.*

terrestris em alguns locais onde sua ocorrência era ampla. Outro fator a ser considerado, segundo Cañas (2010), é a restrição dos seus habitats.

Segundo Heleno et al. (2011) e Rosa et al. (2012) a descrição morfológica de espécies silvestres auxiliam nas intervenções de ordem clínico-cirúrgica e para as políticas de conservação. Descrições anatômicas contribuem para engrandecer o acervo teórico sobre as espécies e para o enriquecimento das aplicações na clínica veterinária, terapêutica e conservacionista (AVERSI-FERREIRA et al., 2005; LIMA, PEREIRA, PEREIRA, 2010, VARVRUK, 2012). A anatomia e fisiologia dos tapirídeos são semelhantes às do cavalo doméstico e outros Perissodactyla (RINCÓN, 2008; GONDIM; JORIO, 2011).

Dada a sua ampla distribuição, importância para o meio ambiente e por ser considerada uma espécie vulnerável à extinção, além de avaliar a importância das informações sobre a anatomia dos animais silvestres, objetivou-se descrever a anatomia óssea e muscular do antebraço e mão de *T. terrestris* e comparar com outros animais domésticos e silvestres.

MATERIAL E MÉTODOS

Foram utilizadas cinco peças anatômicas de animais adultos doadas por um criadouro ao Laboratório de Ensino e Pesquisa em Animais Silvestres da Universidade Federal de Uberlândia (LAPAS-UFU), após óbito natural sem trauma. A pesquisa foi autorizada pelo Conselho de Ética na Utilização de Animais da UFU (CEUA) sob o parecer 069/12 (Anexo A) e está de acordo com a Instrução Normativa 154/2007 do IBAMA (Anexo B). As peças anatômicas foram fixadas em solução aquosa de formaldeído a 10% e conservadas em cubas opacas contendo a mesma solução.

Para a descrição dos ossos, quatro peças anatômicas foram maceradas em água fervente e posteriormente colocadas em solução de peróxido de hidrogênio por 12 horas para o clareamento. Depois de limpos e secos, os ossos foram identificados, minuciosamente analisados, descritos e comparados com a literatura pertinente.

Para o estudo dos músculos duas das cinco peças anatômicas foram cuidadosamente dissecadas, segundo as técnicas usuais em anatomia macroscópica, preservando-se seus pontos de fixação e características. Para tanto, foi feita a retirada da pele e tecido adiposo para a exposição dos músculos e demais constituintes anatômicos relativos ao antebraço e mão. A nomenclatura adotada está de acordo com o International Committee on Veterinary Gross Anatomical Nomenclature (2012). Para as descrições morfológicas, os dados foram analisados de forma descritiva e comparada, principalmente com equídeos, que são taxonomicamente mais próximos, além de ruminantes e outros mamíferos selvagens. Partiu-se do padrão anatômico do cavalo (*Equus caballus*), devido sua proximidades taxonômica.

Para a complementação das descrições foram feitas imagem radiológicas com o intuito de verificar a posição dos ossos após o processo de maceração e auxiliar na montagem do esqueleto. As imagens foram registradas com câmera digital (Kodak Easy Share C182, 12 mega pixel) e pelo aparelho de imagens radiográficas do Hospital Veterinário da UFU (Siemens RZ9), as fotos foram tratadas pelo software Adobe Photoshop CC 14.

RESULTADOS E DISCUSSÃO

Osteologia

Os ossos que constituem o esqueleto do antebraço de *T. terrestris* são a ulna e o rádio, já os ossos da mão os ossos do carpo, metacarpo, falanges e sesamóides.

A ulna de *T. terrestris* articula-se proximalmente com o úmero e se encaixa na fossa do olécrano. É constituída de extremidades proximal e distal (epífises) e corpo (diáfise). É um osso longo e largo, porém menos volumoso se comparado ao rádio (Figuras 1 e 2). A ulna de *T. terrestris*, assim como a dos equinos, é maior se comparada a dos ruminantes. É fundida ao rádio assim como em *Ozotoceros bezoarticus* (veado-campeiro) (VARELA, 2010). No corpo da ulna, na face cranial, existe a presença de uma espinha que está fundida ao rádio, exceto nos espaços

interósseos. A face medial (Figuras 1 e 2) é côncava e a face lateral é convexa e rugosa. O processo ancôneo está localizado na margem cranial. O processo ancôneo está na parte proximal é pontiagudo, a Incisura troclear é côncava (Figura 2). A Crista do corpo da ulna localiza-se no corpo da ulna e é uma linha proeminente na face lateral, a superfície articular cárpica é lisa e articula-se com o carpo; a crista transversa está na parte distal e é um acidente pontiagudo.

As margens lateral e caudal da ulna, assim como nos ruminantes são finas (KÖNIG; LIEBICH, 2002). A margem caudal é côncava e apresenta processo estilóide lateral articulando-se com o carpo, ainda na extremidade distal localiza-se a faceta articular distal para o rádio que é rugosa. Diferentemente dos equinos o rádio e ulna tem sua parte distal na mesma altura para a articulação com o carpo.

O olécrano de *T. terrestris* é uma grande superfície tuberosa, que serve de alavanca para os músculos extensores do cotovelo, assim como nos equinos e ruminantes (DYCE, SACK, WENSING, 1997), no *Ozotoceros bezoarticus* (veado-campeiro) (VARELA, 2010) e em *Nasua nasua* (quati) (SANTOS et al. 2010a).

O rádio (Figuras 1 e 2) é um osso longo e situa-se cranialmente à ulna. Em *T. terrestris* é constituído de cabeça, colo, corpo e extremidade articular cárpica ou tróclea. Diferentemente dos equinos, não é curvo e articula-se proximalmente com úmero e distalmente com o carpo. A Fóvea da cabeça do rádio é plana, a Tuberosidade do rádio encontra-se na parte distal deste osso é proeminente (Figuras 1 e 2). A Superfície articular cárpica, na parte distal do rádio é lisa e articula-se com os ossos do carpo, todos esses acidentes são bastantes semelhantes aos descritos por Dyce, Sack, Wensing (1997) para bovinos.

A ulna e o rádio são de tamanhos distintos, diferente do que foi descrito por Oliveira et al. (2009) em *Dasyprocta azarae* (cutia) que tem o rádio e a ulna equivalentes em tamanho, mas não fusionados. A cabeça do rádio de *T. terrestris* apresenta duas cavidades, medial e lateral. A extremidade distal do rádio é convexa e sua parte lateral funde-se a ulna.

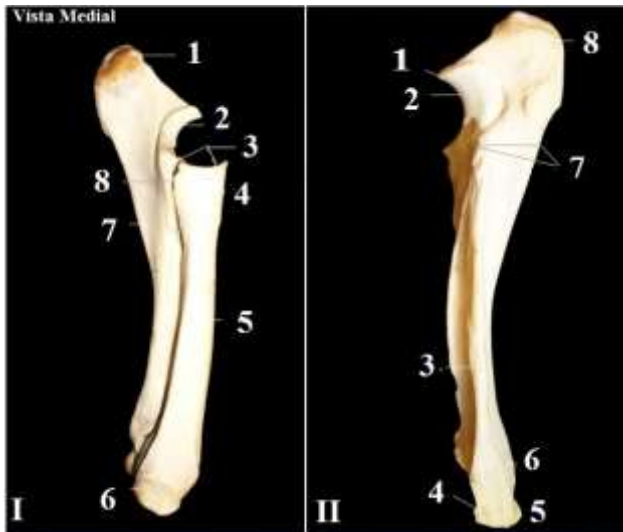


Figura 1 – Fotografia dos ossos rádio e ulna de *T. terrestris*, vista medial. (Fonte: Acervo particular. Uberlândia, 2012).

Legenda: I: Ulna e rádio – (1) Tuberosidade do olécrano; (2) Incisura troclear; (3) Fóvea da cabeça do rádio; (4) Tuberosidade do rádio; (5) Corpo do rádio; (6) Superfície articular cárpica; (7) Corpo da ulna; (8) Espaço interósseo. **II: Ulna** – (1) Processo ancôneo; (2) Incisura troclear; (3) Crista da ulna; (4) Forames; (5) Crista transversa; (6) Extremidade distal da ulna; (7) Espaço interósseo; (8) Tuberosidade do olécrano.

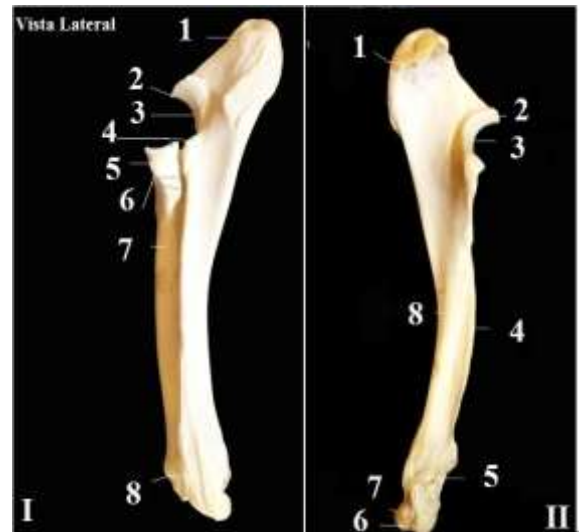

Figura 2 – Fotografia dos ossos rádio e ulna de *T. terrestris*, vista lateral. (Fonte: Acervo particular. Uberlândia, 2012).

Legenda: I: Rádio e ulna – (1) Tuberosidade do olécrano; (2) Processo ancôneo; (3) Fissura troclear; (4) Espaço interósseo; (5) Tuberosidade do rádio; (6) Espaço interósseo; (7) Corpo do rádio; (8) Sulco do tendão extensor digital comum. **II: Ulna** – (1) Tuberosidade do olécrano; (2) Processo ancôneo; (3) Incisura troclear; (4) Crista do corpo da ulna; (5) Extremidade distal da ulna; (6) Superfície articular cárpica; (7) Crista transversa; (8) Sulco do tendão extensor digital comum.

Os ossos do carpo em *T. terrestris* (Figuras 3 e 4) são um conjunto de sete ossos curtos divididos em duas fileiras, proximal e distal, assim como nos bovinos e equinos (DYCE, SACK, WENSING, 1997). Segundo König; Liebich (2002) e Pellizzaro et al. (2008) cada osso do carpo apresenta-se de maneira diferente em cada espécie de animal. Em *T. terrestris* a fileira proximal articula-se com as extremidades distais do rádio e ulna; a fileira distal, por sua vez, articula-se com a fileira proximal e com os ossos metacárpicos II, III, IV e V. A primeira fileira é composta pelos ossos denominados, no sentido mediolateral; carpo radial, carpo intermédio, carpo ulnar e carpo acessório; assim como observado em ruminantes e equinos (GETTY; SISSON; GROSSMAN, 1986; KÖNIG; LIEBICH, 2002). Na fileira distal no sentido mediolateral encontram-se os ossos cárpicos II, III, e IV, são ossos irregulares (Figura 5).

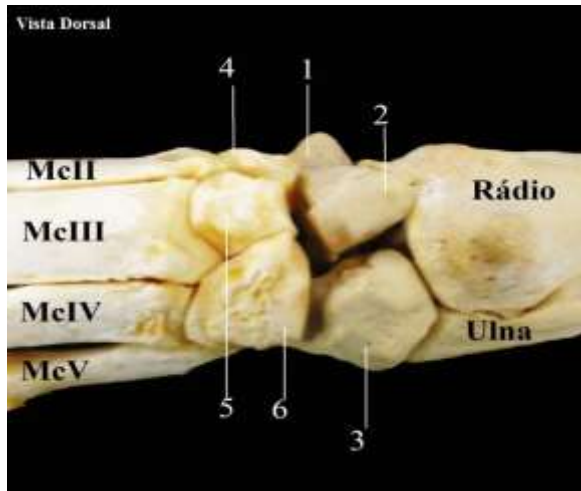


Figura 3 – Fotografia dos ossos do carpo e metacarpo de *T. terrestris*, vista dorsal. (Fonte: Acervo particular. Uberlândia, 2013).
Legenda: (1) Carpo radial; (2) Carpo intermédio; (3) Carpo ulnar; (4) Cárpico II; (5) Cárpico III; (6) Cárpico IV; (McII) Metacarpo II; (McIII) Metacarpo III; (McIV) Metacarpo IV; (McV) Metacarpo V.

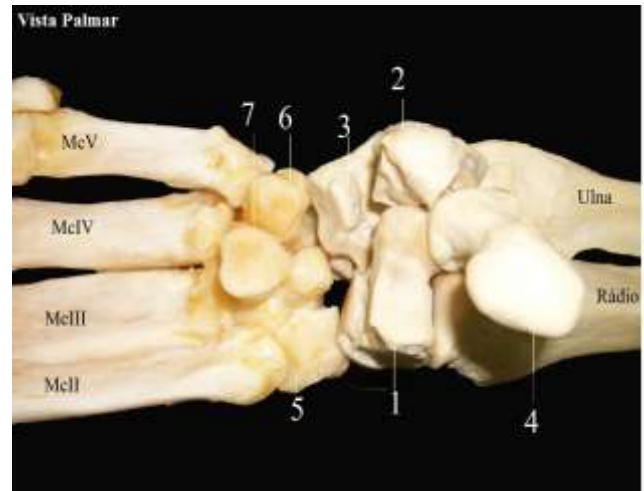


Figura 4 – Fotografia dos ossos do carpo e metacarpo de *T. terrestris*, vista palmar. (Fonte: Acervo particular. Uberlândia, 2013).
Legenda: (1) Carpo radial; (2) Carpo intermédio; (3) Carpo ulnar; (4) Carpo acessório; (5) Cárpico II; (6) Cárpico IV; (7) Cárpico III; (McII) Metacarpo II; (McIII) Metacarpo III; (McIV) Metacarpo IV; (McV) Metacarpo V.

Os ossos do metacarpo de *T. terrestris* estão dispostos em quatro (Figuras 5, 6 e 7) assim denominados, metacarpo (Mc) McII; McIII; McIV e McV. Os ossos do metacarpo têm uma superfície articular lisa, são longos, com o corpo achatado e se articulam com as falanges proximais.

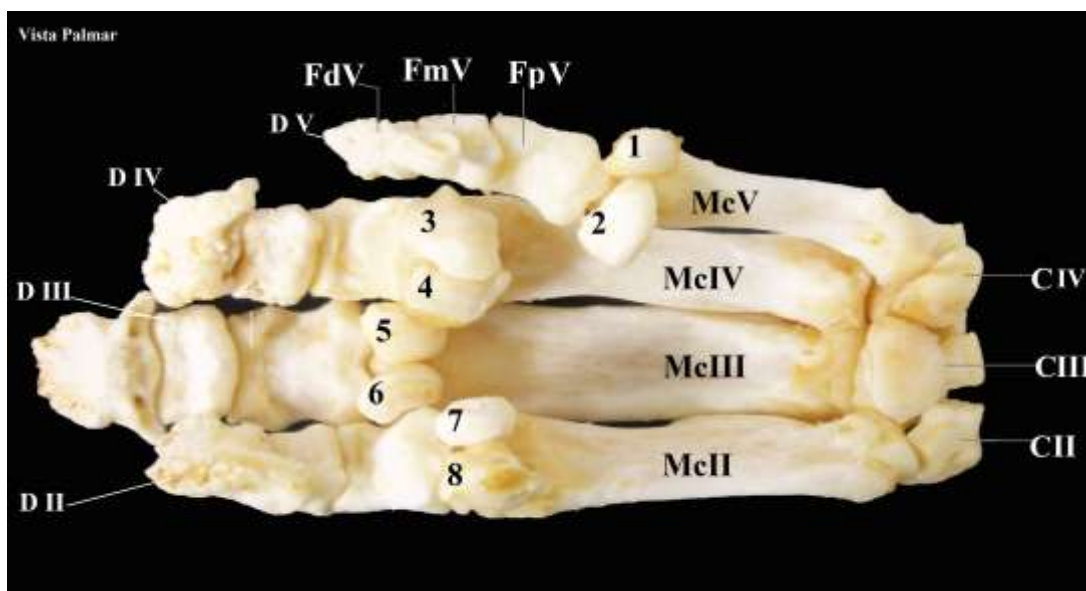


Figura 5 – Fotografia dos ossos da mão de *T. terrestris*, vista palmar. (Fonte: Acervo particular. Uberlândia, 2013).
Legenda: (CII) Cárpico II; (CIII) Cárpico III; (CIV) Cárpico IV; (McII) Metacarpo II; (McIII) Metacarpo III; (McIV) Metacarpico IV; (McV) Metacarpo V; (1) e (2) Sesamóides dedo V; (3) e (4) Sesamóides dedo IV; (5) e (6) Sesamóides dedo III; (7) e (8) Sesamóides dedo II; (FpV) Falange proximal do dedo V; (FmV) Falange média do dedo V; (FdV) Falange distal do dedo V; (D II) Dedo 2; (D III) Dedo 3; (DIV) Dedo 4; (DV) Dedo 5.

A presença de quatro dedos é o que difere este tipo de *Perissodactyla* dos demais, que apresentam uma quantidade ímpar, todavia filogeneticamente estão incluídos nesta ordem (CAMPBELL, 1936).

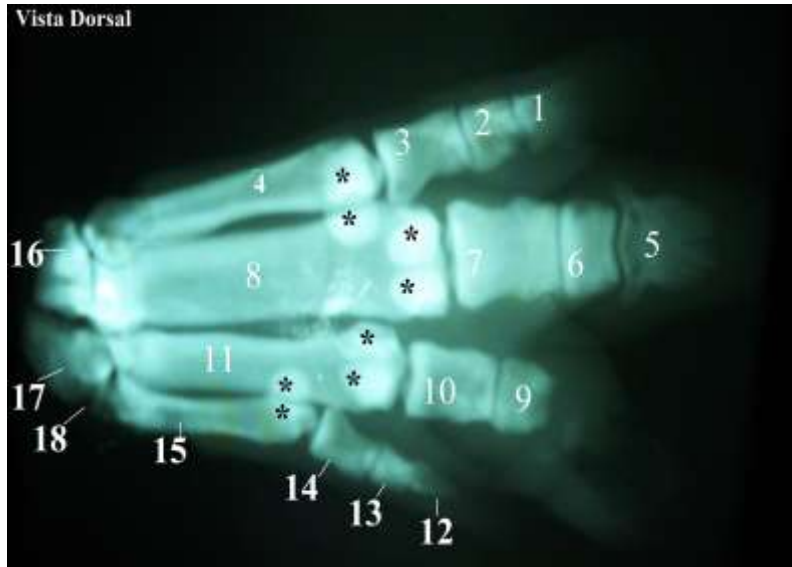


Figura 6 - Imagem radiológica da mão de *T. terrestris*, vista dorsal. (Fonte: Acervo particular. Uberlândia, 2013).

Legenda: (1) Falange distal do dedo II; (2) Falange média do dedo II; (3) Falange proximal do dedo II; (4) Metacarpo II; (5) Falange distal do dedo III; (6) Falange média do dedo III; (7) Falange proximal do dedo III; (8) Metacarpo III; (9) Falange média do dedo IV; (10) Falange proximal do dedo IV; (11) Metacarpo IV; (12) Falange dista do dedo V; (13) Falange média do dedo V; (14) Falange proximal do dedo V; (15) Metacarpo V; (16) Cárpico II; (17) Cárpico III; (18) Cárpico IV; * Sesamóides.

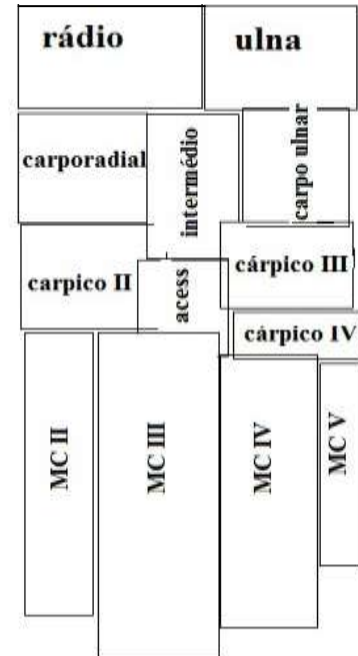


Figura 7 - Esquema da mão de *T. terrestris*, vista dorsal.

Legenda: (McII) Metacarpo II; (McIII) Metacarpo III; (McIV) Metacarpico IV; (McV) Metacarpo V.

Os ossos metacarpos de *T. terrestris* assemelham-se com os dos suínos em quantidade, mas morfologicamente são mais semelhantes aos do cavalo. Os dedos II, III e IV tocam o chão com mais frequência durante o deslocamento (KÖNIG; LIEBICH, 2002). Segundo Campbell (1936) o quarto dedo de *T. terrestris* é importante, dentre outras funções, para a postura de descanso.

T. terrestris tem as falanges articuladas aos ossos do metacarpo na sequência metacárpica de II, III, IV e V (Figuras 5, 6 e 7). As falanges do dedo III são mais desenvolvidas. Cada falange está dividida em falange proximal (forma cilíndrica), falange média (forma cilíndrica) e falange distal (forma pontiaguda). Por fim, os ossos sesamóides são em quantidade de oito, sendo dois para cada falange, têm a função articular e de mudar a direção dos tendões ou aumentar a força de alavanca para os músculos e tendões da mão (GETTY; SISSON; GROSSMAN, 1986).

Miologia

Os músculos do antebraço e mão são divididos em dois grupos, os extensores e os flexores (Figuras 8, 9, 10 e 11).

O m. extensor carpo radial (Figuras 8I e 9I) é o maior músculo do grupo extensor em *T. terrestris*. É um músculo longo e está dividido em duas cabeças. Inicialmente é triangular, em sua parte média é arredondado. Em sua parte distal surge o tendão de inserção situado à face medial do antebraço, tem uma divisão cranial. Esta configuração é semelhante à encontrada nos ruminantes, equinos e suínos (DYCE, SACK, WENSING, 1997; KÖNIG; LIEBICH, 2002).

O m. ulnar lateral (m. extensor carpo ulnar) (Figura 9IV) em *T. terrestris* é longo e protuberante, se comparado aos demais músculos. Situa-se na parte craniolateral do antebraço, é encoberto pela fáscia do antebraço, sua inserção é por forte tendão no osso cárpico acessório. Sua ação é estender o cotovelo, assim como apresentado por Getty, Sisson, Grossman (1986) em bovinos, em equinos por Dyce, Sack, Wensing, (1997), em *Procyon cancrivorus* (mão-pelada) (SANTOS, 2010b) e por Evans e Lahunta (2001) em cães.

O m. flexor carpo radial é um músculo que se situa na face medial do antebraço. Em sua origem é triangular e alarga-se em sua parte distal (Figura 8 III). Sua função é flexionar a articulação cárpica e estender o cotovelo, semelhante à ação descrita para quati (SANTOS et al., 2010a) e para bovinos e equinos (GETTY; SISSON; GROSSMAN, 1986).

O m. flexor carpo ulnar (Figura 8IV) é longo e delgado. Situa-se na parte caudomedial do antebraço, tem origem em dupla cabeça (umeral e ulnar), juntas essas formam o tendão acessório do carpo. Em *T. terrestris* tem a ação de flexionar a articulação cárpica, assim como os demais músculos do grupo flexor (CAMPBELL, 1936), esta ação é semelhante ao descrito por Hernández et al. (2006) em equinos, no entanto podem haver mais ações devido sua dupla origem.

O m. extensor digital comum localiza-se lateralmente ao m. extensor carpo radial (Figura 9II), assim como nos ruminantes segundo König; Liebich (2002). Em *T. terrestris* tem dois ventres musculares, já em equinos é composto por apenas um ventre (GETTY; SISSON; GROSSMAN, 1986). Sua localização também é semelhante ao *Procyon cancrivorus* (mão-pelada) (SANTOS, 2010b) e *Cerdocyon thous* (cachorro-do-mato) (VAZ et al., 2011). O m. extensor longo dos II, III, IV e V

está unido a este músculo assim como nos equinos, bovinos e suínos (KÖNIG; LIEBICH, 2002).

O m. extensor digital lateral (Figura 9) está localizado caudalmente ao m. extensor digital comum e cranialmente ao m. ulnar lateral. Na superfície lateral do metacarpo é um músculo coberto por uma forte aponeurose. Diferente dos equinos, este músculo não está localizado profundamente ao m. digital comum dos dedos e m. digital lateral (GETTY; SISSON; GROSSMAN, 1986).

O m. abductor longo dos dedos, localiza-se na porção lateral do rádio, é um músculo alongado e tem a função de estender a articulação cárpica. Em *T. terrestris* é delgado, assim como no equino (GETTY; SISSON; GROSSMAN, 1986) e *Cerdocyon thous* (cachorro-do-mato) (VAZ et al., 2011).

O m. flexor digital superficial em *T. terrestris* (Figuras 8 e 9), divide-se em duas partes (superficial e profunda), está situado no antebraço. Este músculo possui dois tendões na face palmar do carpo.

O m. flexor digital profundo em *T. Terrestris* (Figura 8) é dividido em três partes; radial, umeral e ulnar. Situa-se na face caudal do rádio. Estas cabeças unem-se na face palmar do carpo por um protuberante tendão comum que se insere nos ossos metacárpicos III, IV e V. A parte radial é triangular e está na face caudal do rádio. A parte umeral é mais volumosa e une-se em um tendão comum na região palmar. A parte ulnar situa-se na margem caudal do antebraço. Estas características são semelhantes às encontradas nos bovinos (GETTY; SISSON; GROSSMAN, 1986; DYCE, SACK, WENSING, 1997; KÖNIG; LIEBICH, 2002). No *Cerdocyon thous*, de acordo com estudos de Vaz et al. (2011), este músculo é coberto pelo músculo flexor superficial dos dedos e localiza-se nas superfícies caudais do rádio e da ulna, o que é percebido também em *T. terrestris*.

O m. extensor obliquo do carpo, localizado na superfície cranial (Figura 9), é um pequeno músculo que está obliquamente ligado ao rádio, com a ação de estender a articulação do carpo. Tem a mesma função para o *Cerdocyon thous* (cachorro-do-mato) (VAZ et al., 2011) e *Ozotoceros bezoarticus* (VARELA, 2010).

Os músculos interósseos de *T. terrestris* são constituídos de tecido fibroso em sua grande parte (Figura 11). Estão situados em sua face palmar, entre os ossos metacárpicos II, III, IV e V, são constituídos de partes superficial e profunda. Sua parte superficial é quase completamente formada por tecido conjuntivo fibroso. Na extremidade distal, junto aos dedos, forma os ramos do tendão do músculo

superficial dos dedos. Profundamente é dividido em três partes; medial, lateral e intermédia. A estrutura é similar em cães e tem a função de flexionar a articulação Carpometacárpica (EVANS; LAHUNTA, 2001), *Dasyprocta azarae* (cutia) (OLIVEIRA et al., 2009), *Lama glama* (Lhama) (CONSTANTINESCU, REED, CONSTANTINESCU., 2008), ruminantes e equinos (GETTY; SISSON; GROSSMAN, 1986; DYCE, SACK, WENSING, 1997; KÖNIG; LIEBICH, 2002).

Os músculos lumbricais são divididos em lateral e medial. São músculos muito finos localizados ao lado dos tendões flexores digitais. Sua constituição é em grande parte em tecido fibroso. Em *T. terrestris* estão pouco evidentes (Figura 11).

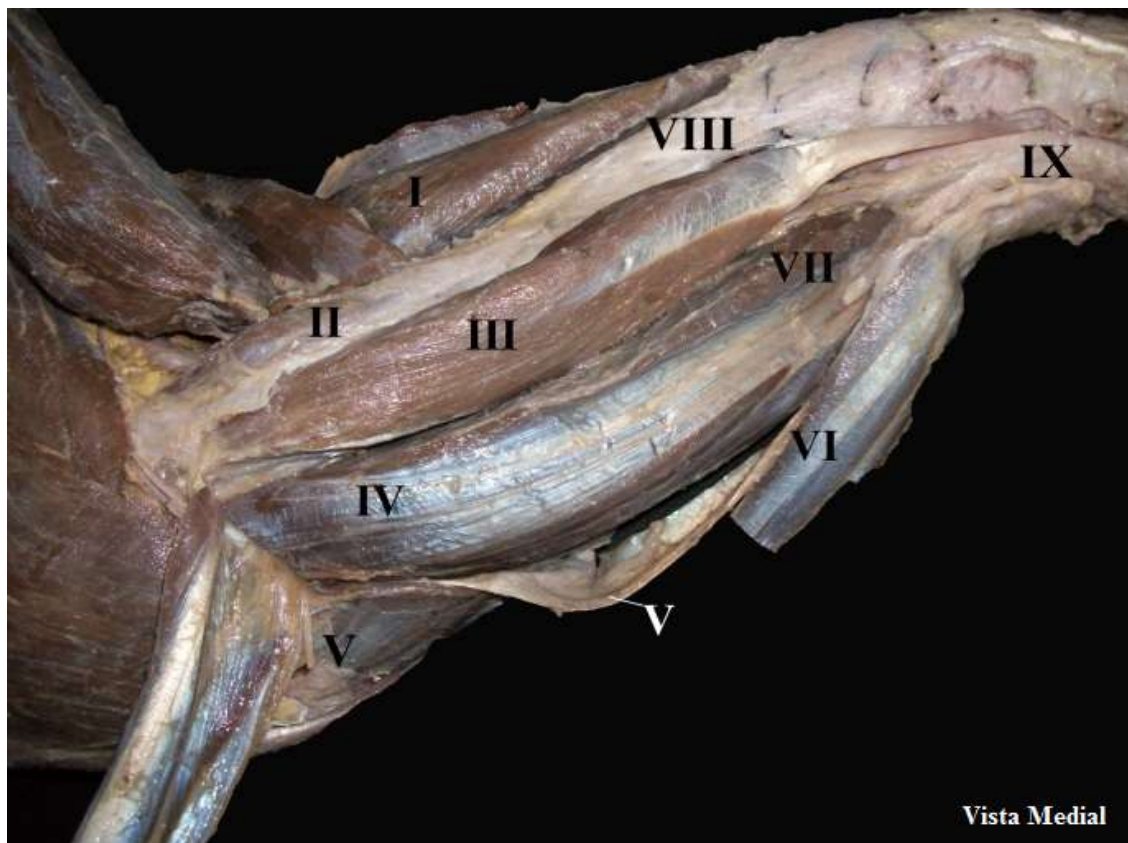


Figura 8 – Fotografia da musculatura do antebraço de *T. terrestris*, vista medial. (Fonte: Acervo particular. Uberlândia, 2013).

Legenda: (I) Extensor carpo radial; (II) Lacerto fibroso do ligameneto colateral; (III) Flexor carpo radial; (IV) Flexor digital profundo; (V) Flexor digital superficial (duas cabeças); (VI) Flexor carpo ulnar; (VII) Flexor digital profundo cabeça radial; (VIII) osso rádio; (IX) Tendão comum dos dedos.

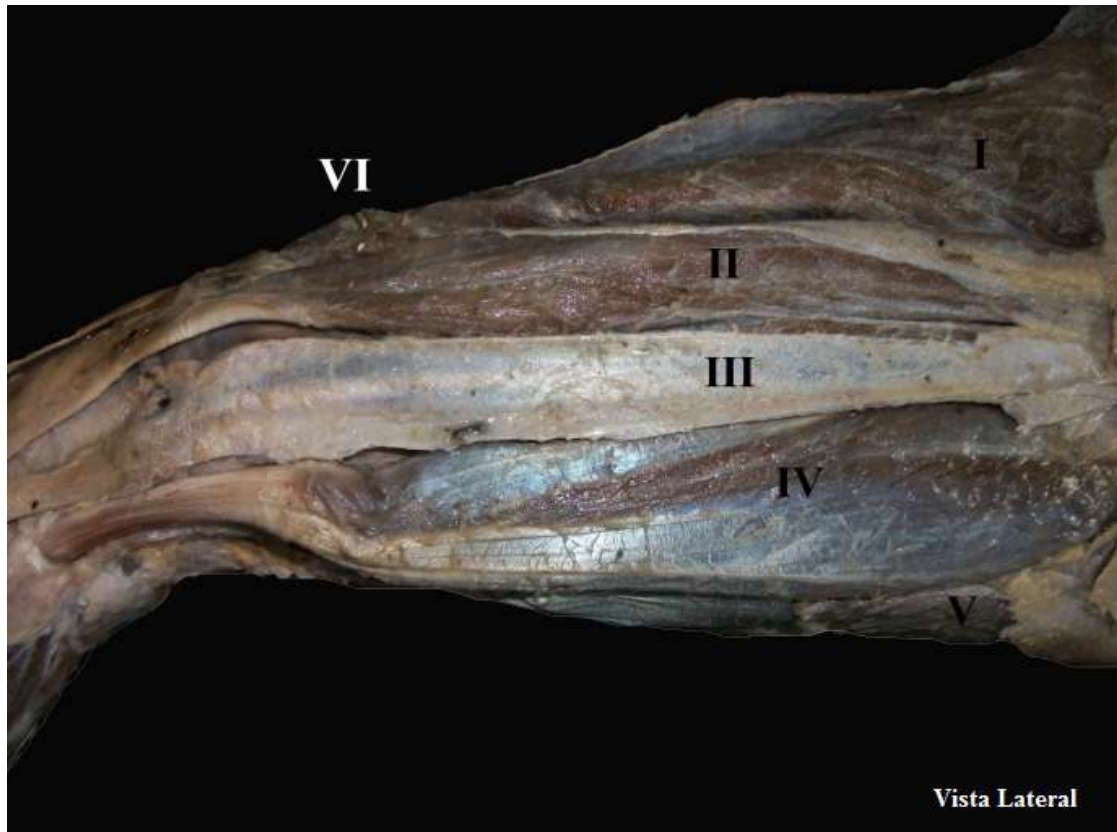


Figura 9 – Fotografia da musculatura do antebraço de *T. terrestris*, vista lateral. (Fonte: Acervo particular. Uberlândia, 2013).

Legenda: (I) Extensor carpo radial; (II) Extensor digital comum; (III) Extensor digital lateral; (IV) Ulnar lateral; (V) Flexor digital superficial; (VI) extensor obliquo do carpo.

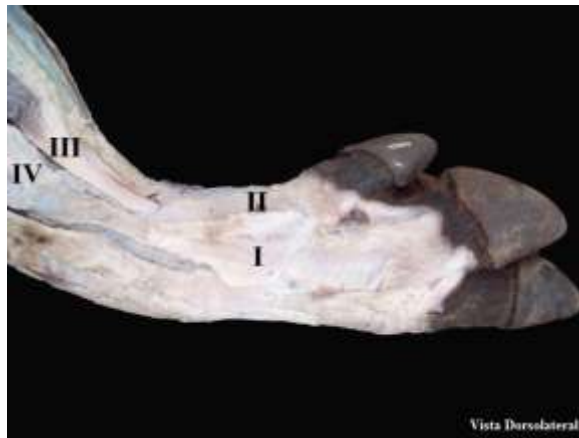

Figura 10 – Fotografia da musculatura da mão de *T. terrestris*, vista dorsolateral. (Fonte: Acervo particular. Uberlândia, 2013).

Legenda: (I) Músculo extensor digital longo dos dedos II e III; (II) Extensor digital comum dos dedos IV e V; (III) Tendão de inserção do m. ulnar Lateral; (IV) Fásia de inserção do m. digital lateral.

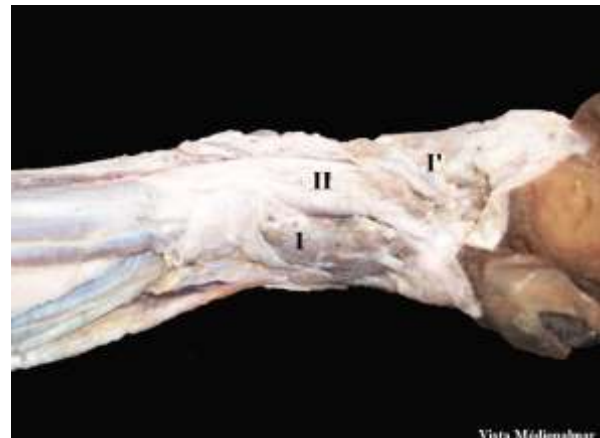


Figura 11 – Fotografia da musculatura da mão de *T. terrestris*, vista médiopalmar. (Fonte: Acervo particular. Uberlândia, 2013).

Legenda: (I) Músculo interósseos; (I') Músculos lumbricais; (II) Tendão digital comum.

O Quadro 1 e Figura 12 mostram os pontos de fixação (origem e inserção) e a inferência da ação dos músculos do antebraço e mão de *T. terrestris*, com base

nos pontos de fixação, direção de fibras e o que é descrito pela literatura para outros animais.

Quadro 2 – Origem, inserção e inferência da ação dos músculos do antebraço e mão de *Tapirus terrestris*.

Músculos	Origem	Inserção	Inferência da ação
m. extensor carpo radial	Epicôndilo lateral do úmero	Tuberosidade metacárpica, por um forte tendão	Estender a articulação cárpica e flexionar a articulação do cotovelo
m. ulnar lateral	Epicôndilo lateral do úmero	Ossos carpicos acessórios, em sua margem proximal	Flexionar a articulação do carpo e estender o cotovelo
m. flexor carpo radial	Epicôndilo medial do úmero	Superfície palmar, no osso metacárpico III	Flexionar a articulação do carpo e estender o cotovelo
m. extensor digital comum	Epicôndilo lateral do úmero, por uma forte aponeurose	Falange distal dos dedos III e IV	Estender a articulação do carpo
m. extensor longo dos dedos II e III	Epicôndilo lateral do úmero	Falange distal dos dedos II e III	Estender a articulação do carpo
m. extensor longo dos dedos IV e V	Epicôndilo lateral do úmero	Falange distal dos dedos IV e V	Estender a articulação do carpo
m. extensor digital lateral	Epicôndilo lateral do úmero	Falange média dos dedos III e V	Estender a articulação metacarpofalangeanas dos dedos
m. abductor longo	Parte lateral do rádio	Metacárpico III	Abductor do carpo
m. flexor digital superficial	Epicôndilo medial do úmero	Superficialmente: tendão comum dos dedos. Profundamente: fáscia do m. carpo ulnar	Flexionar a articulação Carpometacárpica
m. flexor digital profundo	Parte medial: face caudal, no terço proximal do rádio	Tendão comum dos dedos	Flexionar as falanges e o carpo
	Parte umeral: extremidade distal do úmero	Tendão comum dos dedos	
	Parte ulnar: face medial, na margem caudodistal ao olecrano	Tendão comum dos dedos	
m. flexor carpo ulnar	Parte umeral: epicôndilo medial do úmero	Ossos carpicos acessórios	Flexionar a articulação do carpo e estender o cotovelo
	Parte ulnar: olecrano	Ossos carpicos acessórios	
m. extensor oblíquo do carpo	Terço médio do rádio, profundamente ao m. extensor digital comum	Metacárpico III	Estender a articulação do carpo
mm. interósseos	Seguimento proximal dos ossos metacárpicos	Ossos sesamóides da articulação metacarpofalangeana	Flexionar a articulação Carpometacárpica
mm. lumbricais	Tendão flexor digital profundo	Tecido fibroso, na região palmar	Manutenção da postura

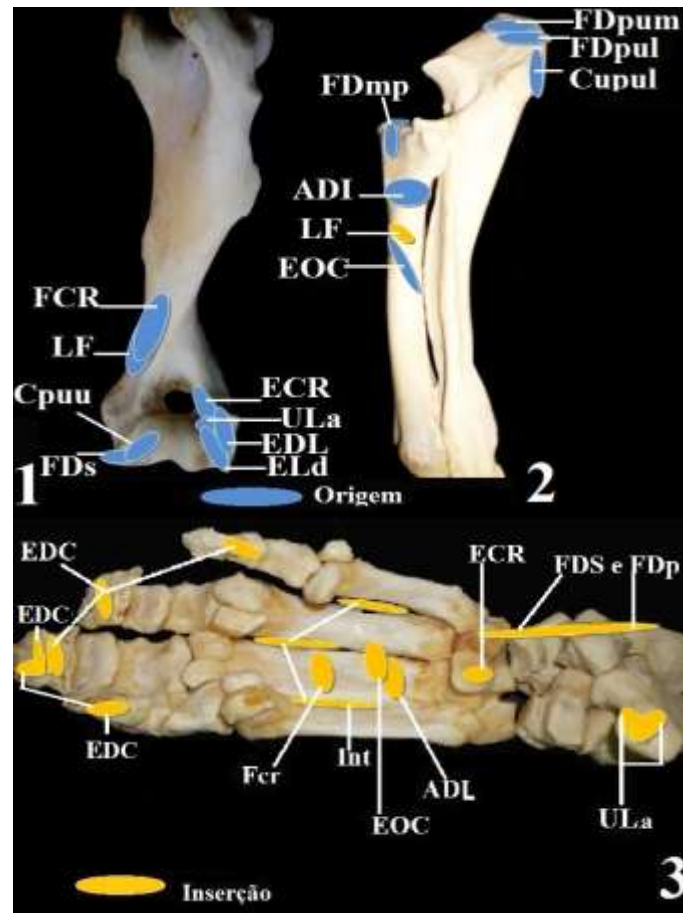


Figura 12 – Fotografias dos pontos de fixação dos músculos do antebraço e mão de *Tapirus terrestris*. Amarelo: ponto de inserção muscular. Azul: ponto de origem muscular. (Fonte: Acervo particular. Uberlândia, 2013).

Legenda: **1: Úmero, vista cranial** – (FCR) m. flexor carpo radial; (LF) Lacerto fibroso do ligamento colateral do úmero; (Cpuu) m. flexor carpo ulnar cabeça ulnar; (FDS) m. flexor digital superficial; (ECR) m. extensor carpo radial; (ULa) m. ulnar lateral; (EDL) m. extensor digital lateral; (ELd) m. extensor longo dos dedos IV e V; **2: Rádio e ulna, vista cranial** – (FDpum) m. flexor digital profundo cabeça umeral; (FDpul) m. flexor digital profundo cabeça ulnar; (Cupul) m. flexor carpo ulnar cabeça lateral; (FDmp) m. flexor digital profundo; (ADL) m. abductor longo; (LF) Lacerto fibroso do ligamento colateral do úmero; (EOC) m. extensor oblíquo do carpo; **3: Mão, vista palmar** – (EDC) m. extensor digital comum; (Int) mm. interósseos; (Cpu) m. carpo ulnar; (FDS) m. flexor digital superficial; (FDP) m. flexor digital profundo; (FCR) m. flexor carpo radial; (ADL) m. abductor longo; (ECR) m. extensor carpo radial.

CONCLUSÃO

Os ossos do antebraço e mão de *T. terrestris* têm acidentes específicos, o antebraço é semelhante ao dos equinos. A mão tem quatro dedos, e, como exposto, mesmo com uma quantidade par de dedos na mão é um Perissodactyla. O dedo V auxilia no deslocamento e na postura de descanso. Os músculos apresentam-se em mesma quantidade e disposição aos dos equinos, apresentando, também, similaridades com outros animais silvestres e domésticos, conforme dados da comparação.

REFERÊNCIAS

ASSOCIAÇÃO BRASILEIRA DE NORMAS TÉCNICAS. NBR 14724: informação e documentação: trabalhos acadêmicos: apresentação. Rio de Janeiro, 2011.

AVERSI-FERREIRA, T. A.; SILVA, M. S. L. S.; PAULA, J. P. SILVA, L. F. G. SILVA, N. P. Anatomia comparativa dos nervos do braço de *Cebus apella*. Descrição do músculo dorsoepitrocLEAR. **Acta Scientiarum**. Maringá. v. 27, n. 3, p. 291-296, 2005.

CAMPBELL, B. Comparative Myology of the Forelimb of the Hippopotamus, Pig and Tapir. **Teid American Jownal or Anatomy**, vol. 59, N. 2, 1936

BROOKS, D. M.; BODMER, R. E.; MATOLA, S. 1997. **Tapirs - Status Survey and Conservation Action Plan**. IUCN/SSC Tapir Specialist Group. IUCN, Gland, Switzerland and Cambridge, UK. Viii 164 p.

CAÑAS, L. F. S.; MOURÃO, M. G **Uso do espaço e atividade de *Tapirus terrestris* em uma área do Pantanal Sul. Centro De Ciências Biológicas e da Saúde. Programa de Pós-Graduação em Ecologia e Conservação. Embrapa Pantanal. Mato Grosso do Sul – Brasil - 2010. Dissertação (Mestrado em Ecologia de Conservação) - Universidade Federal de Mato Grosso do Sul, Campo Grande. 2010.**

CONSTANTINESCU, G. M.; REED, S. K. e CONSTANTINESCU, I. A. The suspensory apparatus and digital flexor muscles of the llama (*Lama glama*) 1. The thoracic limb. **Int. J. Morphol.** 26(3): 543-550, 2008.

COZZUOL, M. A.; CLOZATO, C. L.; HOLANDA, E. C.; RODRIGUES, F. H. G.; NIENOW, S.; THOISY, B.; REDONDO, R. A. F; SANTOS, F. R. A new species of tapir from the Amazon. *Journal of Mammalogy*, 94(6):1331-1345. 2013.

DYCE, K. M.; SACK, W. O.; WENSING, C. J. G. In: **Tratado de Anatomia Veterinária**. Rio de Janeiro: Guanabara Koogan, 1997, 344 p.

EISENBERG, J. F. REDEFORD, K. H. 1999. Mammals of the Neotropical – The Central Neotropies: Ecuador, Peru, Bolívia, Brazil. **The University of Chicago Press**. Chicago. V. 3, p. 327-330

EVANS, H. E.; DE LAHUNTA, A. **Guia para a dissecação do cão**. 5. ed. Rio de Janeiro: Guanabara Koogan, 2001. 250p.

FRAGOSO, J. M. Tapir generated seed shadows: scale sepdependeent pachiness in teha amazon rain Forest. **Journal of Ecology**, n 85. 519-529.1997.

GETTY, R.; SISSON, S.; GROSSMAN, J. D. **Anatomia dos Animais Domésticos**. Rio de Janeiro: Guanabara Koogan, 5. Ed. v. 1. 1986. 1134 p.

GONDIM, M. F. N.; JORIO, M. R. V. **Família Tapiridae: aspectos biológicos e veterinários, Mato Grosso do Sul - Brasil. 2011**. TCC (Pós-Graduação Lato Sensu – Especialização em Clínica Médica e Cirúrgica de Animais Selvagens e Exóticos), Centro Universitário da Grande Dourados, Mato Grosso do Sul. 2011.

HELENO, A. R.; SANTOS, L. M.; MIGLINO, M. A.; PERES, J. A.; GUERRA, R. R. Biometria, histologia e morfometria do sistema digestório do cachorro-do-mato (*Cerdocyon thous*) de vida livre. **Biotemas**, 24 (4), 2011.

HERNÁNDEZ, M. C. ARTONI, S, M, B. WANDERLEY, J. OLIVEIRA, D. Características anatômicas e morfométricas do ligamento oblíquo do cotovelo de equinos. **Ciência Rural**, v.36, n.6, nov-dez, 2006

HERNANDEZ-DIVERS, S.; QUSE, V.; MAY JR, J. A.; DE THOISY, B.; VANSTREELS, R. E. T.; MARQUES, P. A. B.; TORRES, I. L. **Manual de medicina veterinária de antas em campo**. IUCN/SSC TAPIR SPECIALIST GROUP (TSG). 2007.

HILDEBRAND, M. **Análise da Estrutura dos vertebrados**. São Paulo: Atheneu, 1995. p.263.

HOLANDA, E. C. Os **Tapiridae (Mammalia, Perissodactyla) do pleistoceno superior do estado de Rondônia, Brasil. Dissertação (Mestrado)**. Universidade Federal do Rio Grande do Sul. Instituto de Geociências. Programa de Pós-Graduação em Geociências. Porto Alegre, RS. 2007.

IUCN (International Union for Conservation of Nature). 2013. **IUCN Red List of Threatened Species**. Version 2013.3. International Union for Conservation of Nature.

INTERNATIONAL COMMITTEE ON VETERINARY GROSS ANATOMICAL NOMENCLATURE. **Nomina anatomica veterinária**. 5. ed. (rev.) Knoxville: World Association on Veterinary Anatomist, 2012. 177 p.

KÖNIG, H. E.; LIEBICH, H. G. **Anatomia dos Animais Domésticos – Aparelho Locomotor**. Porto Alegre, Artmed, 2002. v. 1. 269 p.

LIMA, V. M.; PEREIRA, F. C.; PEREIRA, K. F. Estudo Morfológico dos Músculos do Antebraço de Mão-Pelada, *Procyon cancrivorus* CUVIER, 1798. **Bioscience Journal**, v. 26, n. 1, p. 109-114, 2010.

MEDICI, E. P. Family Tapiridae (Tapirs). *In*: Wilson, D. E.; MITTERMEIER, R. A. Handbook of the mammals of the world – Volume 2. 103-110: **Hoofed Mammals**. Lynx Edicions. 2011, 886p.

MEDICI, E. P. FLESCHER, K. BEISIEGEL, B. de M. KEUROGHLIAN, A; et al. Avaliação do Risco de Extinção da Anta brasileira *Tapirus terrestris* Linnaeus, 1758, no Brasil. **Biodiversidade Brasileira** (2012) Ano II, Nº 3, 103-116

OLIVEIRA, F. S.; MARTINS, L. L. et al.; Descrição Anátomo-Radiográfica do Esqueleto Apendicular da Cutia (*Dasyprocta azarae*, LICHTENSTEIN, 1823). **Veterinária**, Jaboticabal, SP ,v.25, n.1, 028-031, 2009,

PADILLA, M.; DOWLER, R. C. **Tapirus terrestris. Mammalian Species**, New York, v.2, no. 481, p. 1-8, 3 figs., 1994.

PELLIZZARO, R. R.; SILVA, F. O. C.; SEVERINO, R. S.; SANTOS, A. L. Q.; PEREIRA, C. C. H.; Origem e Distribuição do Nervo Ulnar em Javalis (*Sus sus scrofa*). Anais do V encontro de Animais selvagens. LAPAS, 2008. Disponível em: << <http://www.famev.ufu.br/documentos/anais.pdf>>>. Acesso em: 21 de Abril de 2013.

RAMSAY, C. R.; ZAINUDDIN, Z. Z. **Infectious diseases of the rhinoceros and tapir**. *In*: FOWLER, M. E.: Zoo and Wild Animal Medicine, 3. ed. Philadelphia: W.B. Saunders Company, p.459-466, 1993.

REDFORD, K. H.; J. F. EISENBERG. **Mammals of the Neotropics**, Volume 1. University of Chicago Press, Chicago. 1989. p 99

RINCÓN, G. Restricción Química, Hematología y Hallazgos Parasitáricos del Proyecto Ecología y Conservación de la Danta de Montaña em los Andes Centrales de Colombia. IUCN 2011. **IUCN Red List of Threatened Species**. Version 2011.1, 2008

ROSA, L. A.; SILVA, F. O. C. SANTOS, A. L. Q.; SILVA, D. C de O.; SANTOS, L. A. dos S.; LIZARDO, F. B. Origem e distribuição do nervo axilar em tamanduá-bandeira (*Myrmecophaga tridactyla*). **Biotemas**, 25 (3), 249-255, 2012

SANTOS, A. C dos; BERTASSOLI, B. M.; OLIVEIRA, V. C. de.; CARVALHO, A. F. de., ROSA, R. A.; MANLANERES, C. A. F.; Morfologia dos músculos do ombro, braço e antebraço do quati (*Nasua nasua* Linnaeus, 1758). **Biotemas**, 23 (3), 2010a.

SANTOS, A. C dos; BERTASSOLI, B. M.; ROSA, R. A. AL.; CARVALHO, A. F. de., ROSA, R. A.; MANLANERES, C. A. F. Miologia Comparada Do Membro Torácico Do Mão-pelada (*Procyon Cancrivorus*, G. CUVIER, 1798). **FZVA**. Uruguaiana, v.17, n.2, p. 262-275. 2010b.

VARVRUK, J. W. A importância do estudo da anatomia humana para o estudante da área de saúde. Faculdade de Medicina, Centro de Ciências da Saúde, Universidade Estadual de Maringá. **O anatomista**. Ano 3, Volume 2, Abril-Junho, 2012.

VARELA, G. **Osteología y miología de lós miembros anterior e posterior del venado de campo (*Ozotoceros bezoarticus*)**. 51 f. Tesina (Licenciatura en Ciências Biológicas) – Universidad de La República Uruguay, Uruguay, 2010.

VAZ, M. G. R.; LIMA, A. R de LIMA, SOUZA, A. C. BARROS de; PEREIRA, L. C. BRANCO, E. Estudo morfológico dos músculos do antebraço de cachorro-do-mato-de-orelhas-curtas (*Atelocynus microtis*) e cachorro-do-mato (*Cerdocyon thous*). **Biotemas**, 24 (4): 121-127, dezembro de 2011.

VIDOLINI, G. P.; BIODINI, D. WANDEMBRUCK. A. A anta (*Tapirus terrestris*) em Fragmentos de Floresta com Araucária, Paraná, Brasil. **Floresta**, Curitiba, PR, v. 41, n. 4, p. 685 - 694, out./dez. 2011.

CAPÍTULO 4 – CONSIDERAÇÕES ADAPTATIVAS E MORFOLÓGICAS DOS OSSOS DO MEMBRO TORÁCICO DE *Tapirus terrestris* (PERISSODACTYLA, TAPIRIDAE)

RESUMO

Tapirus terrestris é um dos maiores mamíferos das Américas, distribui-se desde o sul do Brasil e Argentina, até o norte do continente sul-americano. Objetivou-se, com esse estudo, traçar um breve histórico do surgimento dos tapirídeos através de uma revisão de literatura e apresentar as adaptações morfológicas e ambientais dos ossos do cingulo escapular, braço, antebraço e mão de *T. terrestris*. Utilizaram-se quatro esqueletos de antas doados ao Laboratório de Ensino e Pesquisa em Animais Silvestres da Universidade Federal de Uberlândia. Os ossos foram minuciosamente analisados e descritos. Os tapirídeos surgiram na Terra no início do Pleistoceno e na América do Sul no Mioceno. Os ossos de *T. terrestris* são protuberantes e resistentes com acidentes que, aparentemente, auxiliam no deslocamento cursorial. Por ser um animal cursorial tem adaptações morfológicas específicas que se relacionam ao seu nicho e habitat.

Palavras-chave: Cursoriais. Mamíferos. Morfologia descritiva. Evolução.

CHAPTER 4 - ADAPTIVE AND MORPHOLOGICAL CONSIDERATIONS IN BONES OF THE THORACIC MEMBER IN *Tapirus terrestris* (PERISSODACTYLA, TAPIRIDAE)

ABSTRACT

Tapirus terrestris is one of the largest mammals of the Americas, it is distributed from south of Brazil and Argentina, to the north of the South American continent. This study aimed to trace a brief history of the *Tapirus* animals emergence using a literature review and presents environmental and morphological adaptations of the cingular scapular bones of the arm, forearm and hand of *T. terrestris*. We used four *Tapirus* skeletons donated to the Laboratory of Education and Research on Wild Animals of the Federal University of Uberlândia. The bones were carefully analyzed and described. The *Tapirus* animals emerged on Earth in the beginning of Pleistocene and in South America in the Miocene. The bones of *T. terrestris* are protuberant and resistant with accidents that, apparently help to cursorial displacement. As this is a cursorial animal, it has specific morphological adaptations that relates to its niche and habitat.

Keywords: Cursorial. Mammals. Descriptive morphology. Evolution.

INTRODUÇÃO

Os tapirídeos são classificados na ordem Perissodactyla, subordem Ceratomorpha, superfamília Tapiroides, família Tapiridae e gênero *Tapirus* (PADILLA et al., 1994). Esses mamíferos têm um número ímpar de dedos, um ou três, cada um com um casco (HICKMAN, ROBERTS, LARSON, 2001). As antas têm quatro dedos na mão (STORER et al., 2000).

As antas tiveram sua origem, segundo Radisky (1963), na Europa no período Pleistoceno. Na América do Sul o seu registro é para o Mioceno (HOLANDA, 2007). *T. terrestris* é um dos maiores mamíferos das Américas, distribuiu-se desde o sul do Brasil e Argentina, até o norte do continente sul-americano. No Brasil, as antas ocorrem em quase todos os Biomas, exceto nos Pampas (PADILLA et al., 1994). São animais herbívoros, encontrados acompanhados apenas durante a época de acasalamento e na amamentação (MEDICI, 2011).

A anatomia, de acordo com Hildebrand (1995) ocupa-se do estudo das estruturas do corpo, todavia, conceitualmente, o termo morfologia já é mais abrangente. Esta procura estudar os “fatos” anatômicos, ou seja, tenta explicar os padrões estruturais à luz da evolução, paleontologia, taxonomia, dentre outras ciências.

A evolução é o processo pelo qual ocorrem mudanças ou transformações nos seres vivos ao longo do tempo, dando origem a espécies novas. Segundo Hickman, Roberts, Larson (2009), o registro fóssil permite perceber as evoluções através do tempo, onde as espécies surgem e desaparecem na escala de tempo, e neste sentido a seleção natural fornece explicações para as adaptações surgidas nas espécies, inclusive em sua anatomia.

A variabilidade, o aparecimento e o aumento dos seres devem-se à ocorrência de mutações, a seleção natural e à reprodução sexuada. Acredita-se que a problemática da especiação seja a máxima central na teoria evolutiva (VANZOLINI, 1992).

Nessa perspectiva, acredita-se que a anatomia comparada, segundo Ridley (2006), ocupa-se de comparar a estrutura anatômica de diferentes grupos de animais para assim estabelecer relações filogenéticas e colaborar para estudos morfológicos.

Partiu-se da hipótese que o meio ambiente tenha grande relação no processo evolutivo trazendo, em uma escala temporal, adaptações para as espécies, ou mesmo a extinção dessas em função das diversas pressões antrópicas. No caso de *T. terrestris* acredita-se que esta tenha se adaptado ao seu habitat. Notadamente, a morfologia contribui de forma memorável com dados das espécies, sobretudo no que tange o conhecimento da anatomia e suas aplicações veterinárias, embriológicas, ecológicas, dentre outras, pois o conhecimento sobre a morfologia adaptativa dos animais poderá fornecer evidências nos processos de evolução dos organismos e suas adaptações ao meio.

Sendo assim, objetivou-se traçar um breve histórico do surgimento dos tapirídeos ao longo da escala geológica do tempo através de uma revisão de literatura e apresentar as adaptações morfológicas e ambientais dos ossos do cíngulo escapular, antebraço e mão de *T. terrestris*.

MATERIAL E MÉTODOS

O trabalho está dividido em duas partes, a primeira apresenta um levantamento acerca da história evolutiva dos tapirídeos e a segunda faz uma análise das estruturas ósseas dos ossos do cíngulo escapular, braço e mão de *T. terrestris*, onde se procurou fazer uma relação como o habitat.

Inicialmente foi feito um levantamento bibliográfico de forma qualitativa e explanatória, o que segundo Mynaio (1994) é um estudo que se ocupa do levantamento e releitura de escritos, sem preocupação com análises estatísticas. Para tanto, foi feita uma ampla pesquisa bibliográfica. Os textos e escritos que abordam a origem de *T. terrestris* foram fichados.

Para a parte das análises foram utilizadas quatro peças anatômicas do esqueleto de *T. terrestris*. Estes espécimes foram doados por um criadouro, após óbito natural sem trauma, ao Laboratório de Ensino e Pesquisa em Animais Silvestres da Universidade Federal de Uberlândia (LAPAS-UFU). As peças são de animais adultos. A pesquisa foi autorizada pelo Conselho de Ética para Utilização de Animais da UFU (CEUA), sob o parecer 069/12, e está de acordo com a Instrução Normativa 154/2007 do IBAMA. Os ossos foram identificados, minuciosamente

analisados, descritos e comparados com a literatura pertinente. A nomenclatura adotada está de acordo com o International Committee on Veterinary Gross Anatomical Nomenclature (2012). As imagens foram registradas com câmera digital (Kodak Easy Share C182, 12 mega pixel) e tratadas pelo software Adobe Photoshop CC 14.

RESULTADOS E DISCUSSÃO

A evolução dos vertebrados e tapirídeos

Os vertebrados abrangem cerca de 50.000 espécies descritas atualmente, com representantes aquáticos e terrestres. Os vertebrados são triblásticos, celomados e deuterostômicos. Nos indivíduos adultos, a notocorda é substituída pela coluna vertebral. As evidências fósseis indicam que os vertebrados evoluíram do ambiente marinho durante o Cambriano, precisamente no Paleozoico Inferior (STORER et al., 2000).

A deriva continental é uma teoria criada por Alfred Wegener, onde é apresentado que há aproximadamente 200 milhões de anos não existia separação entre os continentes, era apenas uma única massa continental denominada Pangeia e um oceano único denominado Pantalassa (MOLEDO et al., 2010). A partir de dois milhões de anos houve uma fragmentação surgindo dois megacontinentes, Laurásia e Gondwana, e a partir daí os continentes foram se distanciando e se amoldando às conformações atuais. Segundo Salgado-Labouriau (1994), a movimentação dos continentes ao longo do tempo trouxe efeitos importantes nos processos evolutivos dos vertebrados, o mais latente é a relação entre a localização das massas de Terra e seus climas, bem como as adaptações das estruturas dos seus corpos em função do desenvolvimento dos seus nichos.

Segundo Pough, Janis, Heiser, (2008), houve profundas mudanças na estrutura da crosta terrestre durante os 500 mil anos de história dos vertebrados, dessa maneira a deriva continental teve grande influência nos processos evolutivos e adaptativos dos vertebrados com a fixação de características devido ao isolamento em uma escala mundial.

Dentro do filo dos cordados, subfilo dos vertebrados, existem os tetrápodes que têm, ainda hoje, sua origem discutida. O fóssil mais antigo, segundo Pough, Heiser, Mcfarland (1993), é conhecido como *Ichthyostega* e datado do Devoniano Médio e Superior (aproximadamente 350 milhões de anos atrás), com ocorrência na Groenlândia e Austrália. Os últimos estudos, para o surgimento dos tetrápodes, têm apontado a partir dos peixes Osteolepiformes, devido à semelhança na forma do crânio e dos ossos dos membros. (Pough, Janis, Heiser, 2008).

Já os estudos de Smithson, Wood, Marshall, Clack (2012) apontam que devido a frequentes buscas e coletas de fósseis, existe atualmente uma quantidade considerável de depósitos de fósseis do Devoniano Médio a Superior (360-375 milhões de anos atrás) contendo fósseis de tetrápodes como também de peixes, que seriam mais proximamente relacionados aos primeiros tetrápodes. Ainda segundo os mesmos autores, as espécies terrestres são encontradas em depósitos do Carbonífero (cerca de 330 milhões de anos atrás).

Acredita-se que no período Devoniano o meio aquático estava abarrotado de diferentes espécies de peixes, assim a competição e predação podem ter conduzido estes peixes para um novo ambiente com novos recursos a serem explorados. Existem muitas divergências com relação à origem dos mamíferos, todavia não se pode acreditar que tenha sido como um acontecimento súbito e instantâneo no final do Triásico. Acredita-se que os mamíferos tenham tido origem a partir dos répteis sinapsídeos e as suas estruturas anatômicas evoluíram em conjunto, durante todo o período que vai do período Permiano ao Triásico (HICKMAN, ROBERTS, LARSON, 2004).

Ainda segundo o mesmo autor, acredita-se que os mamíferos tiveram origem em um grupo já extinto de répteis sinapsídeos, os denominados terapsídeos, estes tiveram origem entre o Permiano Médio e o final do Triásico. Os atuais tetrápodes originaram-se em mamíferos reptilianos. De acordo com seus fósseis, estes tinham um esqueleto e dentição parecidos com os dos mamíferos e desenvolveram o controle endotérmico da temperatura corporal (HICKMAN, ROBERTS, LARSON, 2004).

Com relação à origem da família Tapiridae na Terra, as evidências demonstram que seja a partir do início do Pleistoceno. O seu registro é datado possivelmente da época do Eoceno na América do Norte (HUBBE, 2008). Já na

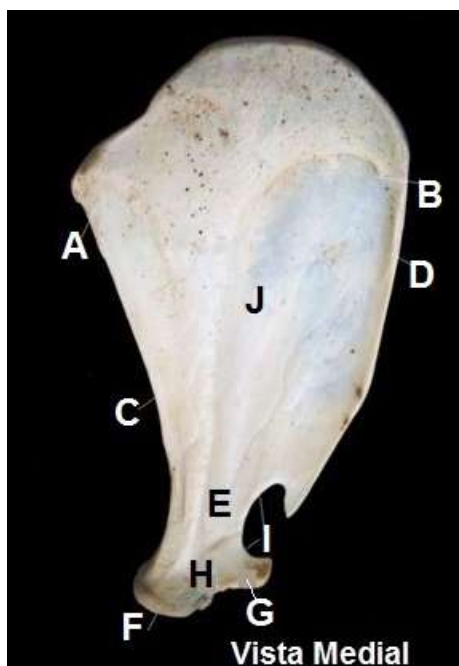
América do Sul a origem é possivelmente o final da época do Mioceno (CAMPBELL et al., 1936). As evidências e os achados são em função de estudos paleontológicos.

De acordo com os estudos de Hubbe (2008), acredita-se que esta irradiação intercontinental da família Tapiridae seja em função da interconexão continental, ou seja, reforçando a teoria da Deriva Continental.

Segundo Hubbe (2008) existem, ainda, discussões sobre as relações filogenéticas de vida no Pleistoceno, sobretudo no que tange as irradiação e origem das antas. Acredita-se que as antas tenham chegado à América do Sul durante o Pleistoceno inferior, bem como na América Central e Ásia (EINSENBURG et al., 1999).

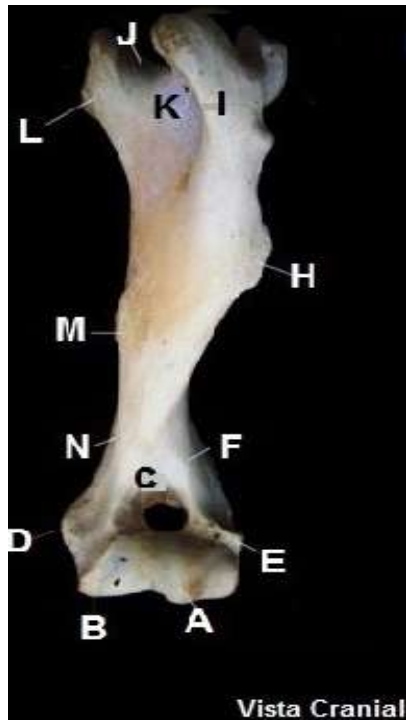
Ossos de *Tapirus terrestris*

Os ossos do cingulo escapular, braço e antebraço de *T. terrestris* são a escápula, o úmero, o rádio e a ulna; os da mão são os ossos do carpo, os metacarpos, falanges e sesamóides. As fotos a seguir apresentam os ossos, bem como seus acidentes.



Legenda: (A) ângulo caudal; (B) ângulo cranial; (C) margem caudal; (D) margem cranial; (E) colo da escápula; (F) cavidade glenóide; (G) tuberosidade supraglenoidal; (H) processo coracóide; (I) incisura na margem lateral distal; (J) fossa subescapular.

Figura 1 – Fotografia da escápula, face medial. (Fonte: Acervo particular. Uberlândia, 2012).



Legenda: (A) capítulo; (B) tróclea; (C) fossa radial; (D) epicôndilo medial; (E) epicôndilo lateral; (F) crista do epicôndilo lateral; (G) sulco para o músculo braquial; (H) tuberosidade deltóideia; (I) tuberosidade maior; (J) sulco intertuberal; (K) forame nutrício proximal; (L) tuberosidade menor; (M) tuberosidade redonda maior; (N) forame nutrício distal.

Figura 2 – Fotografia do úmero, face cranial. (Fonte: Acervo particular. Uberlândia, 2012).

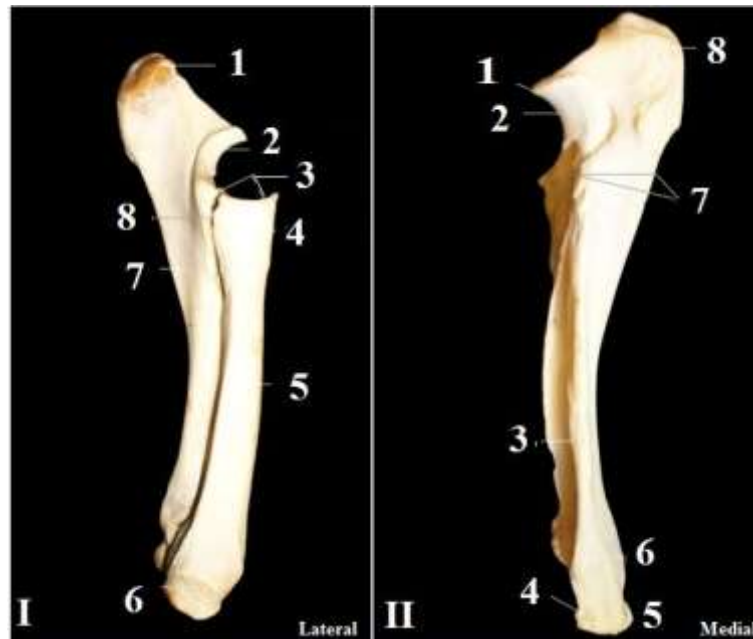

Figura 3 – Fotografia dos ossos do antebraço de *T. terrestris*. (Fonte: Acervo particular. Uberlândia, 2013).

Legenda: I: Rádio e ulna, vista lateral – (1) tuberosidade do olécrano; (2) incisura troclear; (3) fôvea da cabeça do rádio; (4) tuberosidade do rádio; (5) corpo do rádio; (6) superfície articular cárpica; (7) corpo da ulna; (8) espaço interósseo. **II: Ulna, vista medial** – (1) processo ancôneo; (2) incisura troclear; (3) crista da ulna; (4) forames; (5) crista transversa; (6) face articular do rádio; (7) espaço interósseo; (8) tuberosidade do olécrano.

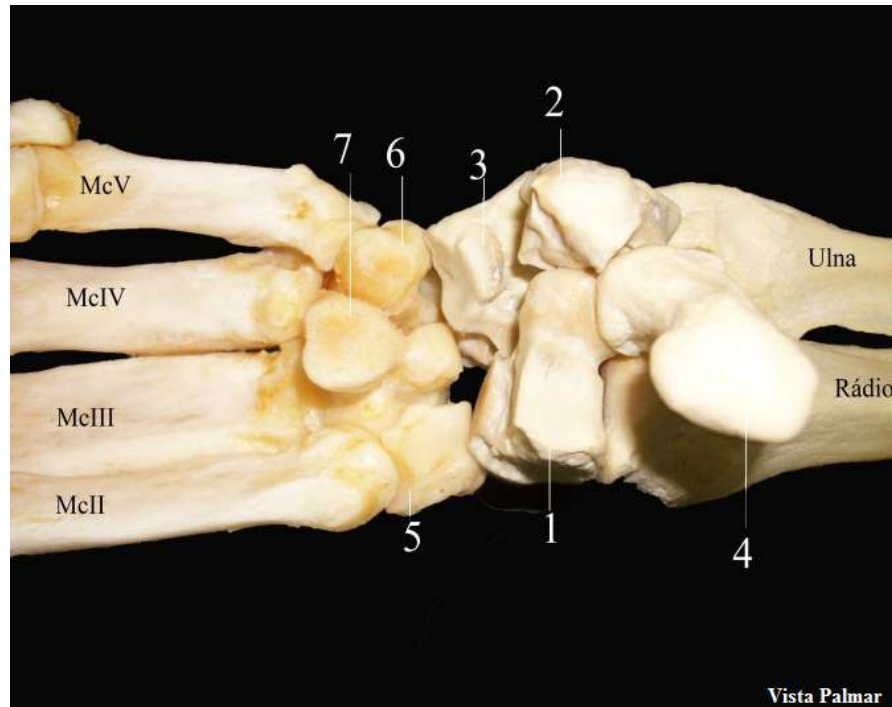


Figura 4 – Fotografia dos ossos do carpo e metacarpo de *T. terrestris*, vista palmar. (Fonte: Acervo particular. Uberlândia, 2013).

Legenda: (1) carpo radial; (2) carpo intermédio; (3) carpo ulnar; (4) cárpico acessório; (5) cárpico II; (6) cárpico IV; (7) cárpico III; (McII) metacarpo II; (McIII) metacarpo III; (McIV) metacarpo IV; (McV) metacarpo V.

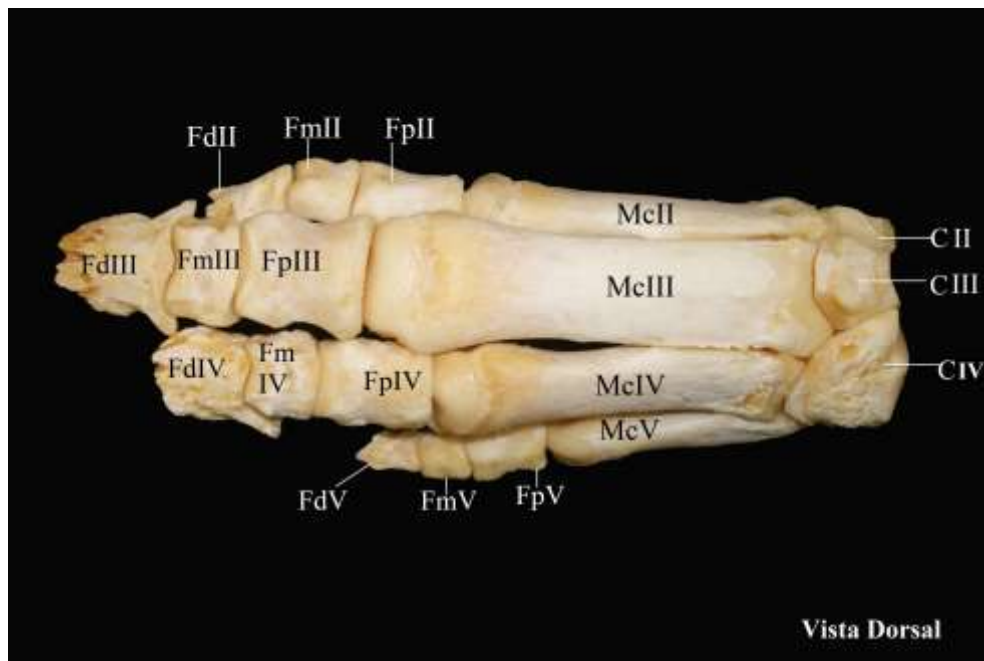


Figura 5 – Fotografia dos ossos da mão de *T. terrestris*, vista dorsal. (Fonte: Acervo particular. Uberlândia, 2013).

Legenda: (CII) Cárpico II; (CIII) Cárpico III; (CIV) Cárpico IV; (McII) Metacarpo II; (McIII) Metacarpo III; (McIV) Metacarpo IV; (McV) Metacarpo V; (1) e (2) Sesamóides dedo V; (3) e (4) Sesamóides dedo IV; (5) e (6) Sesamóides dedo III; (7) e (8) Sesamóides dedo II; (FpV) Falange proximal do dedo V; (FmV) Falange média do dedo V; (FdV) Falange distal do dedo V; (FpIV) Falange proximal do dedo IV; (FmIV) Falange média do dedo IV; (FdIV) Falange distal do dedo IV; (FpIII) Falange proximal do dedo III; (FmIII) Falange média do dedo III; (FdIII) Falange distal do dedo III; (FpII) Falange proximal do dedo II; (FmII) Falange média do dedo II; (FdII) Falange distal do dedo II.

Os ossos do metacarpo de *T. terrestris* estão dispostos em quatro (Figuras 4, 5 e 6), assim denominados metacarpo (Mc); MclI, MclII, MclIII, MclIV e MclV, o que difere este tipo de Perissodactyla dos demais, que apresentam uma quantidade ímpar de dedos, todavia filogeneticamente estão incluídos nesta ordem (CAMPBELL, 1936). Os ossos do metacarpo têm uma superfície articular lisa, são longos com o corpo achatado e articulam-se com as falanges proximais.

T. terrestris é classificado, com relação ao seu deslocamento, como cursorial, ou seja, animais que têm a capacidade de longo deslocamento por terra, com passadas longas. Frequentemente são animais de médio a grande porte (HILDEBRAND, 1995).

No caso de *T. terrestris*, estes animais são classificados como digitígrados cursoriais, por andarem apoiados sobre os dedos. Acredita-se que os ossos dos dedos da mão de *T. terrestris* (Figuras 4, 5 e 6) sejam adaptados para esta postura, pois apresentam acidentes específicos e são bastante proeminentes.

A grande vantagem adaptativa dos animais cursoriais é poder desenvolver seu nicho por longas áreas, inclusive migrando à procura de áreas associadas a cursos d'água. Outra habilidade dos cursores é a resistência (HILDEBRAND, 1980). Percebe-se que os ossos de *T. terrestris*, são alongados, proeminentes e resistentes, além de terem epífises desenvolvidas e fortes.

As antas tem seu habitat associado às áreas próximas a cursos d'água, áreas descampadas e formações florestais (FINNEGAN et al., 1993; MEDICI, 2001). São animais herbívoros (ZORZI, 2009) e este hábito exerce uma grande influência nas comunidades florestais, alterando sua estrutura, dinâmica e diversidade biológica, pois as antas atuam como dispersores e predadores de variadas espécies vegetais (NARANJO, CRUZ, 1998). As interações morfológicas dos cursoriais com o meio ambiente reforçam que possa haver uma manutenção mutualística para manter os padrões e processos ecológicos entre dispersores e sementes, sobretudo da megaflorea, devido ao hábito de deslocamento por grandes áreas realizado por *T. terrestris* (FRAGOSO, HUFFMAN, 2000).

Os Perissodactyla têm a capacidade de correr e trotar (POUGH, JANIS, HEISER, 2008). Ao superar a inércia este animal tem que impulsionar o corpo sustentado em seus dedos, ou seja, a postura digitígrada. Como são animais ungulados, a postura é denominada "ungulígrida" (HILDEBRAND, 1995). Percebe-se

que os ossos do braço de *T. terrestris* são alongados e fortes, demonstrando, assim, adaptações a este movimento cursorial (HERNANDEZ-DIVERS, 2007).

Segundo Hildebrand (1995), quanto mais longa a pata, mais longo o passo. As patas dianteiras de *T. terrestris* são alongadas, elas têm quatro dedos, o que auxilia, neste sentido, em seu deslocamento (CAMPBELL, 1936). Outra característica é que o rádio e o úmero são proporcionais, reforçando a ideia que os cursoriais são adaptados ao passo. Estes ossos são sulcados em suas epífises (HILDEBRAND, 1995). Outra evidência são os ossos metacarpais, especificamente o dedo III, que também é mais longo (GAMBARYAN, 1974). O cíngulo escapular não possui o osso da clavícula, o que auxilia o deslocamento por longas distâncias (HILDEBRAND, 1995).

Com relação à quantidade de dedos, a anta tem quatro dedos na mão e, como mencionado, este dedo auxilia no deslocamento e postura de descanso, já os carnívoros ao longo da evolução geralmente perdem a funcionalidade do dedo um, no entanto, comprimem os dedos em conjunto ao invés de reduzi-los em número. Os Perissodactyla, em geral, perderam os dígitos um e cinco e reduziram os dígitos dois e quatro, tornando-se animais com três dedos (pata traseira da anta), ou com um único dedo, como um cavalo. Acredita-se que a redução no número de dedos relacione-se com o fato de diminuir o peso do membro, para haver uma melhor aceleração e desaceleração durante o passo.

CONSIDERAÇÕES FINAIS

A irradiação dos tapirídeos na Terra ocorreu a partir do início do Pleistoceno. Já na América do Sul a origem é possivelmente o final da época do Mioceno. Os ossos de *T. terrestris* são protuberantes e resistentes com acidentes que, aparentemente, auxiliam no deslocamento cursorial. O deslocamento cursorial de *T. terrestris* tem grande relação com a dispersão da megafloresta, estabelecendo, assim, uma interação mutualística.

REFERÊNCIAS

ASSOCIAÇÃO BRASILEIRA DE NORMAS TÉCNICAS. NBR 14724: informação e documentação: trabalhos acadêmicos: apresentação. Rio de Janeiro, 2011.

CAMPBELL, B. Comparative Myology of the Forelimb of the Hippopotamus, Pig and Tapir. **Teid American Jownal or Anatomy**, vol. 59, N. 2, 1936

CIONE, A. L. FIGINI, A. J. TONNI, E. P. Did the magafauna range to 4300 bp in South America? 1996. **Radiocarbon**, 43.

EISENBERG, J. F. REDEFORD, K. H. 1999. Mammals of the Neotropical – The Central Neotropics: Ecuador, Peru, Bolívia, Brazil. **The University of Chicago Press**. Chicago. V. 3, p. 327-330

FINNEGAN, M.; MUNSON, L.; BARRER, S.; CALLE, P.P. 1993. Vesicular skin disease of tapirs. In: Proceedings of the American Association of Zoo **Veterinarians**. Saint Louis. pp 416-417.

FRAGOSO, J. M. V.; HUFFMAN, J. 2000. Seed-dispersal and seedling recruitment patterns by the last Neotropical megafaunal element in Amazonia, the tapir. **Journal of Tropical Ecology** 16: 369-385.

GAMBARYAN, P. P. 1974. **How Mammals Run: Anatomical Adaptations**. New York: John Wiley and Sons.

HERNANDEZ-DIVERS, S.; QUSE, V.; MAY JR, J. A.; DE THOISY, B.; VANSTREELS, R. E. T.; MARQUES, P. A. B.; TORRES, I. L. **Manual de medicina veterinária de antas em campo**. IUCN/SSC TAPIR SPECIALIST GROUP (TSG). 2007.

HICKMAN, C. ROBERTS, L; LARSON, A. **Integrated principles of Zoology**. 11ed. Boston: McGram-Hill. 2001. 234 p.

HICKMAN, C., ROBERTS, L., LARSON, A. **Princípios integrados de Zoologia**. 11ª ed. Rio de Janeiro: Guanabara Koogan, 2009

HILDEBRAND, M. 1980. The adaptive significance of tetrapod gait selection. **American Zoologist**, 20:255-267.

HILDEBRAND, M. 1995. **Análise da Estrutura dos Vertebrados**. (tradução) São Paulo : Atheneu, 700p.

HOLANDA, E. C. Os **Tapiridae (Mammalia, Perissodactyla) do pleistoceno superior do estado de Rondônia, Brasil. Dissertação (Mestrado)**. Universidade Federal do Rio Grande do Sul. Instituto de Geociências. Programa de Pós-Graduação em Geociências. Porto Alegre, RS. 2007.

HUBBE, A. **Contextualização Taxonômica e Morfométrica dos Remanescentes Ósseos da Megafauna da Gruta Cuveri (MG), Um Sítio Paleontológico do Pleistoceno Tardio**. Dissertação de Mestrado – Instituto de biociências da USP. Departamento de genética e biologia evolutiva 2008. Disponível em: <<http://www.teses.usp.br/teses/disponiveis/41/.../DissertacaoRevisada.pdf>>. Acesso em 13 de agosto de 2012.

INTERNATIONAL COMMITTEE ON VETERINARY GROSS ANATOMICAL NOMENCLATURE. **Nomina anatomica veterinária**. 5. ed. (rev.) Knoxville: World Association on Veterinary Anatomist, 2012. 177 p.

MEDICI, E. P. 2001. Order Perissodactyla, Family Tapiridae (Tapirs Biology). In: Biology, medicine, and surgery of South American wild animals. Eds. FOWLER, .E. & CUBAS, Z. S. 2001. Iowa State Univerty Press/Ames. 536p.

MEDICI, E. P. Family Tapiridae (Tapirs). In: Wilson, D. E. & Mittermeier, R. A. Handbook of the mammals of the world – Volume 2: **Hoofed Mammals**. Lynx Edicions. 2011, 886p.

MOLEDO, L.; MAGNANI, E. A estrutura da Terra e a teoria da deriva continental. **ComCiência** [online]. 2010, n.120 [cited 2013-10-12], pp. 0-0

MINAYO, M. C. de S. **Pesquisa Social: teoria, método e criatividade**. Petrópolis: Vozes, 1994

NARANJO, E. J. P; CRUZ, E. A. Ecología del tapir (*Tapirus bairdii*) en la reserva de la biosfera La Sepultura, Chiapas, México. **Acta Zoologica Mexicana** 73:111-125. 1998

PADILLA, M.; DOWLER, R. C. **Tapirus terrestris**. Mammalian Species, New York, v.2, no. 481, p. 1-8, 3 figs., 1994.

POUGH, F. H.; HEISER, J. B.; MCFARLAND, W. N., 1993. **A Vida dos Vertebrados**. Atheneu Editora. São Paulo (SP), 839 pp.

POUGH, F., JANIS, C., HEISER, J. **A vida dos vertebrados**. 4ª ed. São Paulo: Atheneu Editora, 2008.

RADINSKY, L. B. Origin na early evolution of North Americam tapiroidea. Peabody Museum of natura history. **Cannecticul**. V.17, p. 1-103, 1963

RAMSAY, C. R.; ZAINUDDIN, Z. Z. **Infectious diseases of the rhinoceros and tapir**. In: FOWLER, M. E.: Zoo and Wild Animal Medicine, 3. ed. Philadelphia: W.B. Saunders Company, p.459-466, 1993.

REDFORD, K. H.; J. F. EISENBERG. **Mammals of the Neotropics**, Volume 1. University of Chicago Press, Chicago. 1989. p 99

RIDLEY, M. 2006. **Evolução**, 3ª edição, Editora Artmed, Porto Alegre-RS.

SALGADO-LABOURIAU, M. L. 1994. **História ecológica da Terra**. SP, Ed. Edgard Blücher Ltda, 307 p.

STORER T. I.; USINGER R. L.; STEBBINS R. C.; NYBAKKEN J. W. 2000. **Zoologia Geral**. 6ª ed. Companhia Editora Nacional, São Paulo, p.642-654

VANZOLINI, P. E. Paleoclimas e especiação em animais da América do Sul tropical. São Paulo, **Estudos Avançados**, 6 (15), p. 41-65, 1992.

ZORZI, B. T. **Frugivoria por *Tapirus terrestris* em três regiões do Pantanal, Brasil** (MSc thesis) (2009). Universidade Federal de Mato Grosso do Sul, Campo Grande, Brasil.

ANEXOS

ANEXO A – PARECER COMITÊ DE ÉTICA



Universidade Federal de Uberlândia
Pró-Reitoria de Pesquisa e Pós-Graduação
Comissão de Ética na Utilização de Animais (CEUA)
Avenida João Naves de Ávila, nº. 2160 - Bloco A - Campus Santa Mônica -
Uberlândia-MG –
CEP 38400-089 - FONE/FAX (34) 3239-4131; e-mail: ceuaufu@yahoo.com.br;
www.comissoes.propp.ufu.br

ANÁLISE FINAL Nº 107/12 DA COMISSÃO DE ÉTICA NA UTILIZAÇÃO DE ANIMAIS PARA O PROTOCOLO REGISTRO CEUA/UFU 069/12

Projeto Pesquisa: "Anatomia, histologia e considerações funcionais do aparelho locomotor de tapirus terrestres linnaeus, 1758 (mammalia, perissodactyla)."

Pesquisador Responsável: Prof. Dr. André Luiz Quagliatto Santos

O protocolo não apresenta problemas de ética nas condutas de pesquisa com animais nos limites da redação e da metodologia apresentadas.

SITUAÇÃO: PROTOCOLO DE PESQUISA APROVADO.

OBS: O CEUA/UFU LEMBRA QUE QUALQUER MUDANÇA NO PROTOCOLO DEVE SER INFORMADA IMEDIATAMENTE AO CEUA PARA FINS DE ANÁLISE E APROVAÇÃO DA MESMA.

AO FINAL DA PESQUISA DEVE SER ENTREGUE À CEUA UM RELATÓRIO. O MODELO DESTA ESTÁ NO SITE.

Uberlândia, 11 de Outubro de 2012

Prof. Dr. Jonas Dantas Batista
Coordenador *Pro tempore* da CEUA/UFU

ANEXO B – INSTRUÇÃO NORMATIVA IBAMA



SERVIÇO PÚBLICO FEDERAL
MINISTÉRIO DO MEIO AMBIENTE
INSTITUTO BRASILEIRO DO MEIO AMBIENTE E DOS RECURSOS NATURAIS RENOVÁVEIS

INSTRUÇÃO NORMATIVA Nº 154, DE 01 DE MARÇO DE 2007.

O PRESIDENTE** DO INSTITUTO BRASILEIRO DO MEIO AMBIENTE E DOS RECURSOS NATURAIS RENOVÁVEIS - IBAMA, no uso das atribuições previstas no art. 26, inciso VI, do Anexo I, da Estrutura Regimental aprovada pelo Decreto nº 5.718, de 13 de março de 2006, e no art. 95, item VI, do Regimento Interno aprovado pela Portaria GM/MMA nº 230, de 14 de maio de 2002;

Considerando as disposições das Leis nºs 5.197, de 3 de janeiro de 1967, 6.938, de 31 de agosto de 1981, 9.605, de 12 de fevereiro de 1998, 9.985, de 18 de julho de 2000; Decreto-lei nº 221, de 28 de fevereiro de 1967, Decretos nºs 96.000, de 2 de maio de 1988; 99.556, de 1 de outubro de 1990; 3.179, de 21 de setembro de 1999, 3.607, de 21 de setembro de 2000, e 4.340, de 22 de agosto de 2002, e;

Considerando as proposições apresentadas ao Processo Ibama nº 02001.000520/2003,

RESOLVE:

Art. 26. O recolhimento e o transporte de animais encontrados mortos, para aproveitamento científico ou didático, poderão ser feitos por qualquer cidadão na ausência de autorização desde que os animais sejam destinados a instituição científica.

§1º O cidadão deverá obter, sempre que possível, boletim de ocorrência junto à autoridade policial para efeito de eventual fiscalização.

§2º A instituição científica deverá manter registro da entrega do animal e informar o recebimento ao Ibama por meio do Sisbio.